ANESTESIA LOCOREGIONAL EN CIRUGÍA MAXILOFACIAL

A utores:

Dr. Orlando Lázaro Rodríguez Calzadilla
Especialista de Segundo Grado en Cirugía Maxilo Facial.
Profesor Auxiliar de la Filial Universitaria Ciencias Médicas de La Habana.
Jefe del Servicio de Cirugía Maxilofacial y del Grupo Provincial La Habana
Miembro de la Sociedad Cubana de Cirugía Maxilo Facial.

Dr. Oviedo Pérez Pérez.
Especialista de Segundo Grado en Cirugía Maxilo Facial.
Profesor Asistente y Jefe de Departamento de postgrado.
Facultad de Estomatología.
Miembro de la Sociedad Cubana de Cirugía Maxilo Facial.

Dra. Aileneg Rodríguez Aparicio.
Doctor en Estomatología.
Clínica Estomatomatológica “Enríque Nuñez”.
Provincia La Habana

Prólogo

Las técnicas de anestesia local, se encaminan hacia la mayor simplificación; la efectividad está basada en el conocimiento y la aplicación de la anatomía y fisiología logrando solamente la pérdida de la sensibilidad en la región donde se hace necesaria la intervención. El éxito en su empleo está basado fundamentalmente en una correcta preparación del odontólogo, los deseos del paciente, su estado físico y la ausencia de infecciones en los tejidos dentales y peridentales.

La realización de esta monografía tiene como objetivo contribuir con Odontólogos, Estomatólogos y pacientes a la lucha contra el dolor que ocasionan los procedimientos operatorios y conservadores. Es de vital importancia detallar los métodos durante la aplicación de las diferentes técnicas de anestesia local, que ayudarán al conocimiento y a la formación de los alumnos que cursan la carrera de estomatología. Las múltiples posibilidades en el empleo de la anestesia local, alivian el sufrimiento humano, logrando vencer dificultades y prejuicios, el progreso de nuestra profesión beneficia a nuestros pacientes y satisface nuestras acciones.

Hemos dedicado mucho tiempo a la confección de este libro para que alumnos, residentes y profesores puedan contar con la bibliografía que ayude al aprendizaje para realizar una técnica anestésica adecuada, esperamos que el mismo contribuya con su formación y actualización, sus sugerencias, consideraciones y comentarios beneficiarán nuestro trabajo.

Los autores

ANTECEDENTES HISTÓRICOS

La anestesia regional moderna se funda en la inyección de la jeringuilla y agujas hipodérmicas, llevadas a cabo por Wood en Edimburgo en 1853; y el descubrimiento de las propiedades de los alcaloides aislados de la planta de la coca, llevada a cabo por Gaediche en 1855 y luego purificada y denominada cocaína por Albert Nieman en 1860 quién inició la historia de la anestesia local. Aunque otros habían observado sus efectos de adormecimiento sobre las mucosas, no fue hasta 1884 cuando estas propiedades llegaron a ser amplias y rápidamente conocidas, cuando Frend, que estaba utilizando sistemáticamente la droga para tratar la adicción a la morfina, recomendó la cocaína a Koller para la anestesia corneal. El mismo año, Halstead practicó el primer bloque nervioso (mandíbula) y poco después había llevado a cabo el bloqueo de conducción de muchos otros nervios, incluyendo el plexo braquial. Simultáneamente se fue desarrollando y perfeccionando la técnica de la anestesia local. Quinke practicó en 1885 la primera punción lumbar en el hombre, y por su parte Korning puncionó en el mismo año el espacio subaracnoideo en el perro. En 1890 y 1892 Reclus y Schleich describieron la anestesia por infiltración. Bier fue el primero en realizar en 1898 una anestesia raquídea en el hombre. Einhorn introdujo en 1904 la procaína (Novocaína) como anestésico local en medicina. Pocos años después Braun describió la adrenalina como vasoconstrictor adicional de los anestésicos locales.

En los últimos 30 - 40 años se ha asistido a un desarrollo continuo de nuevos anestésicos. En 1925 Niescher sintetizó la Nupercaína; en 1928 Von Eisleb la tetracaína (Pantocaína), y en 1946 Lofgren y Lundquist sintetizaron la Lognicaína (Xylocaína). Posteriormente en 1954 Af Ekenstam y Egner obtuvieron la síntesis de la Mepivacaína (Scandicaína). Por último en 1960 y 1964 se introdujeron en la medicina clínica la Prilocaína (Citanest), y la marcaína (Carbostesina).

Los anestésicos son diferentes tipos de sustancias que dan lugar en el sistema nervioso central a modificaciones de carácter reversible, que mediante la supresión completa de la conciencia o la pérdida parcial de la sensibilidad sin pérdida de la conciencia, colocan el organismo en un estado en el cual se pueden ejecutar intervenciones quirúrgicas sin sensación de dolor ni reacciones defensivas.

Concepto: La anestesia local es la pérdida temporal de la sensibilidad (térmica, dolorosa y táctil), por medios terapéuticos (suministro de fármaco), sin inhibición de la conciencia.

El anestésico local es un bloqueador reversible de la conducción de las fibras nerviosas cuando es suministrado en un área determinada. Lo anterior se efectúa por una acción de la membrana axonal que impide su despolarización. El bloqueo completo se produce por aplicación directa del fármaco.

Modo de acción.

- Conducción nerviosa.
- Fase de despolarización.
- Forma activa de la molécula del anestésico local.
- Acción del anestésico local sobre la membrana celular.

Conducción nerviosa.

El anestésico actúa en los tejidos circundantes y su lugar de acción es en la membrana celular nerviosa. Durante la conducción se producen cambios en la membrana celular. En estado de reposo hay una diferencia de potencial a través de dicha membrana, con el interior negativo debido a una alta concentración de iones de sodio en el exterior con respecto al interior. La membrana celular es relativamente impermeable a dichos iones, que estando fuertemente hidratados son más grandes que la capa lípida de la membrana celular. Los iones potasio tienden a mantenerse dentro de la célula a causa del gradiente eléctrico creado por la bomba de sodio.

Fase de despolarización.

Cuando se estimula un nervio, una fase de despolarización parcial de la membrana va acompañada por la liberación de iones de calcio, que conduce a un incremento transitorio de la permeabilidad de los iones de sodio, los cuales entran en la fibra y la despolarizan.

Forma activa de la molécula del anestésico local.

La acción primaria del anestésico local se produce en la membrana celular, después penetra en los tejidos circundantes y la funda del nervio. Se piensa que la forma activa de la molécula es el catión (HCl).

Acción del anestésico local sobre la membrana celular.

La acción del anestésico se le nombra estabilizador de la membrana. Inicialmente se incrementa el umbral de la excitación eléctrica, se reduce la tasa de crecimiento del potencial de acción y se hace más lenta la conducción del impulso; finalmente, la conducción nerviosa queda completamente bloqueada.

Duración de la acción.

La duración del anestésico local depende de los factores siguientes:

1. Concentración y dosis.
2. Empleo de vasoconstrictores.
3. Lípido – solubilidad del anestésico.
4. Irritación histica.
5. Hepatopatías.

Concentración y dosis.

Concentración: El organismo tiene un grado de tolerancia para los anestésicos, que lo consideramos de gran amplitud, pero cuando a un paciente le suministramos dosis por encima de su máximo permisible, se puede crear una reacción tóxica por sobredosis, con el empleo de un vasoconstrictor obtenemos una mayor concentración y una absorción más lenta del agente anestésico. Las grandes concentraciones son obtenidas por el bloqueo primario de la conducción nerviosa en todos los tipos de fibras nerviosas, pero las fibras nerviosas de menor calibre son bloqueadas más fácilmente que las que tienen un calibre mayor y las fibras nerviosas no mielinizadas, más que las mielinizadas.

Dosis: La dosis máxima a emplear en 24 horas es de 300mg a 500mg. Cuando el agente anestésico contiene vasoconstrictor se administran 7mg / Kg / de peso y cuando no posee vasoconstrictor 4.5mg / Kg / de peso. Es importante para el uso de anestésicos locales seguir las indicaciones del fabricante.

Empleo de vasoconstrictores.

La adición de un vasoconstrictor en un anestésico local aumenta y prolonga su duración en la zona suministrada, proporcionando un medio favorable en tejidos que poseen una amplia vascularización como la región cervico maxilo facial, su empleo reduce la toxicidad como peligro de intoxicaciones sistémicas.

Los vasoconstrictores que se utilizan con los anestésicos locales son la epinefrina (adrenalina) y los vasoconstrictores sintéticos como la felipresina (octapresina) y la ornipresina. Su uso influye en la absorción de los anestésicos locales, al permitir disminuir los niveles plasmáticos de éstos. Prolongan la duración de la actividad local por la disminución de la velocidad de absorción y retrasan el comienzo.

Para el uso de los vasoconstrictores se debe conocer que una disminución del pH de la solución anestésica, induce al peligro de necrosis por vasoespasmo, crisis hipertensiva, arritmias, infarto de miocardio en enfermos coronarios y retraso en la cicatrización de las heridas.

Evitar el uso de anestésicos locales con vasoconstrictor en pacientes con:

- Historia de hipertensión.
- Enfermedades coronarias.

- Tirotoxicosis.
- Antidepresivos tricíclicos o fenotiacinas.
- Diabetes
- Feocromocitoma.
- Esclerodermia.
- Gestantes.
- Enfermos tratados con IMAO.

Los vasoconstrictores sintéticos producen vasoconstricción pero no tienen efecto antidiurético y carecen de efecto vasoconstrictor a nivel coronario. Aumentan la intensidad y duración de los anestésicos locales, disminuyen su absorción y el riesgo de sangrado, al tiempo que producen mínimos efectos cardiovasculares. Por último, la inyección intravascular de un anestésico local asociado a la octapresina se acompaña de menos efectos tóxicos que cuando se asocia con la adrenalina.

Lípidos y solubilidad.

Los anestésicos de uso local mayormente usados son de bases débiles, casi todos son aminas terciarias confiriéndole a la molécula la propiedad de una base débil, haciéndola aceptora de protones. La solución ácida adquiere un protón hidrógeno y se convierte en un catión (HCl), siendo soluble en agua y la forma no ionizada, la base, tiende a ser soluble en los lípidos, penetrando en las membranas lípidas y las barreras de los tejidos. Cuando el agente anestésico penetra en el tejido la membrana se expande y los capilares se comprimen, siendo la causa que realiza el bloqueo de la conducción nerviosa y localiza el efecto.

Irritación hística.

Cuando el tejido donde se suministró el anestésico local se encuentra muy edematoso e irritado se produce una compresión de los capilares de la región, retardando la eliminación del anestésico y aumentando su tiempo de duración.

Hepatopatías.

Ocasiona daño a la células hepáticas indicándole al paciente en el preoperatorio mediato valoración por un especialista en medicina interna y anestesiología. Un minucioso chequeo preoperatorio será necesario realizar en estos pacientes antes de la administración del anestésico.

Propiedades de los anestésicos locales (requisitos descritos por Bonica, en su monografía The Management of Pain)

- Farmacológicas.
- Físicas.

- Químicas.

Farmacológicas.

1. Permitir su empleo en todas las formas de anestesia regional.
2. Efecto selectivo, es decir, manifestarse en primer lugar en el tejido nervioso.
3. Toxicidad reducida.
4. Acción reversible, es decir, transcurrido cierto tiempo, el nervio debe recobrar la totalidad de su punción.
5. No originar ningún dolor local durante su inyección o en un plazo inmediato.
6. El plazo debe transcurrir hasta que se manifieste la plenitud de su efecto (período latente), debe ser lo más breve posible.
7. La duración de la anestesia debe ser lo suficientemente prolongada, de modo que permita practicar durante la misma las oportunas intervenciones quirúrgicas.

Propiedades fisicoquímicas.

1. Ser lo suficiente solubles en soluciones fisiológicas de cloruro de sodio y agua, facilitando así la preparación de sus correspondientes soluciones.
2. No descomponerse durante la esterilización.
3. Ser susceptibles de mezclas con diversos tipos de vasoconstrictores.
4. Ser estables en forma de solución, sin que su efecto quede influido por pequeñas variaciones de pH o por la acción de la luz o del aire.

<u>Teniendo en cuenta su estructura química es importante conocer las características de los ésteres y las amidas :</u>

ÉSTERES.

- Hoy en día, prácticamente no se utilizan.
- Tienen un mayor riesgo de provocar alergias.
- La toxicidad sistémica tiene una menor importancia.
- Son menos efectivos en la producción de anestesia intraoral.

<u>AMIDAS.</u>

- Son el grupo más utilizado en la actualidad.
- Tienen un menor riesgo de provocar alergias.
- La toxicidad sistémica tiene una mayor importancia.
- Son más efectivos en la producción de anestesia intraoral.

Principales anestésicos locales.

1. **<u>Esteres del ácido benzoico.</u>**

   1.1 Cocaína 1.4 Hexilcaína

   1.2 Tetracaína 1.5 Piperocaína

1.3 Butacaíana 1.6 Aminobenzoato de etilo

2. **Esteres del ácido m – aminobenzoico.**

2.1 Metabutoxicaína

2.2 Ciclometicaina

3. **Esteres del ácido p – aminobenzoico.**

3.1 Procaína 3.3 Propacína

3.2 Butetamina 3.4 Cloroprocaína

4. **Amidas.**

4.1 Lidocaína 4.4 Bupivacaína

4.2 Mepivacaína 4.5 prilocaína

4.3 Articaína 4.6 Dibucaína

5. **Ésteres.**

5.1 Pramoxina

6. **Cetonas.**

6.1 diclonina

7. **Otros.**

7.1 Fenacaína (derivado de la fenetidina)

Principales anestésicos locales

Nombre comercial	Anestésico
Isocaína	Mepivacaína 3%
Mepivac 3%	Mepivacaína 3%
Otocaína	Lidocaína 2%
Scand 3%	Mepivacaína 3%
Xilonor	Lidocaína 2%

Duración media.

Nombre comercial	Anestésico
Anestesian	Lidocaína 2% + Adrenalina 1: 1000 000
Octocaína	Lidocaína 2% + Adrenalina 1: 1000 000
Scand 2% forte	Mepivacaína + Adrenalina 1: 1000 000

Larga o muy larga duración.

Nombre comercial	Anestésico
Anestecidan	Lidocaína 2% + Adrenalina 1:50:000

Isocaína 2%	Mipivacaína 2%	+ L- nordepinefrina 1:20:000
Octocaína	Lidocaína 2%	+ Adrenalina 1:50:000
Ultracaín	Articaína 4%	+ Adrenalina 1:200:000
Ultracaín	Articaína 4%	+ Adrenalina 1:100: 000
Xilonor	Lidocaína 2%	+ N- Adrenalina 1:25:000
XilonibsaL	Lidocaína 2%	+ Adrenalina 1:80:000

Anestésicos de uso frecuente .

Anestésico	Composición
Lidocaína HCl 2%	**Lidocaína 2% + Epinefrina 1:50:000**
Lidocaína HCl 2%	**Lidocaína 2% + Epinefrina 1:100:000**
Descripción: En técnica infiltrativa tiene una duración de 60 minutos a 2.5 horas y en técnica troncular de 90 minutos a 3.25 horas. PH =3.3 a 5.5	
Septanest	**Articaína + adrenalina 1:200:000**
Descripción: Vida media 25. Disminuye su eficacia en tejidos inflamados por la acidez local minutos. Penetra solo en forma ionizada.	
Cloridrato de fenilefrina y Lidocaína	**Lidocaína 0.02g + Fenilefrina 0.0004g**
Descripción: Anestésico de acción rápida.	
Xilonibsa2%	**Lidocaína 36mg+ Bitartrato de epinefrina 22.5mcg**
Descripción: No usar por vía endovenosa. PH = 3 – 4	
Ortocaína	**Lidocaína 2% + Epinefrina 1:100:000 ó 1:50:000**
Descripción: Tiempo de duración de 90 minutos a 3.5 horas. Más potente, actúa más rápidamente y menos alergénico que la procaína. PH = 6,8	
Xylonor	**Lidocaína 36mg + nor-adrenalina 72ug**
Descripción: Más potente, actúa más rápidamente y menos alergénico que la procaína. PH = 6,8	
Carbocaína 2%	**Mepivacaína 20mg + levonordefrin 0.05g**
Descripción: Duración de 1 a 5.5 horas. PH = 3.3 a 5.5 (2%) y 4.5 a 6.8 (3%)	
Carbocaína 3%	**Mepivacaína 30mg**
Scandinibsa	**Mepivacaína 20mg (2%) y 30mg (3%)**
Descripción: Es 1.5 veces más potente que la lidocaína y 2.5 veces que la procaína. Sin vasoconstrictor.	
Lidocaína 2%	**Lidocaína 0.024g cada 5ml**
Descripción: Se presenta en ámpulas y bulbos	

ANESTÉSICOS.

La potencia del anestésico está dada por la presencia de bases libres (Cl y Na). Sí se agrega 1 ml de una solución de bicarbonato de sodio al 8.4% a 10 ml de Lidocaína con epinefrina cambiará el pH de un valor ácido a uno más neutro, con lo que se reduce el dolor causado por la acidez local, por lo que se recomienda no infiltrar los tejidos inflamados.

Para la aplicación de técnicas anestésicas el personal deberá estar debidamente preparado y tendrá los conocimientos necesarios para enfrentar las complicaciones durante y después a la administración del anestésico.

Adrenalina

(broncodilatador, simpaticomimético y vasoconstrictor)**.**

Similares comerciales: Epinefrina – Suprarenín.

Vías de administración: subcutánea (s.c) – intamuscular (i. m).

Acciones y usos:

- Puede afectar la respiración por acción relajante sobre el músculo bronquial haciendo más evidente cuando el músculo está contraído.
- Incrementa la frecuencia respiratoria, determinando la reducción del contenido de dióxido de carbono en sujetos normales. Hipertensora por estímulo miocárdico directo, acelera el ritmo cardíaco y vasoconstrictora periférico.

Interacciones:

- El uso simultáneo de adrenalina y betabloqueadores beta adrenérgicos (propanolol – atenolol) puede provocar hipertensión y un aumento del tono vagal provocando bradicardia. El efecto hiperglicémico de la adrenalina puede obligar a un aumento en la dosis de hipoglicemiantes en aquellos pacientes tratados previamente por Diabetes o intolerancia a los hidratos de carbono.

Reacciones adversas:

- Síntomas de estimulación excesiva de receptores simpáticos alfa y beta provocando ansiedad, temblores, palpitaciones taquicardia y cefalea. Dosis excesivas provocan hipertensión arterial y arritmias.

Contraindicaciones:

- Hipertiroidismo.
- Enfermedad cardíaca.
- Insuficiencia cerebro vascular.

Efectos a tener en cuenta en las soluciones anestésicas.

1) Efectos tóxicos.

2) Empleo de vasoconstrictores.
3) Presencia de antioxidantes y antisépticos.

Soluciones anestésicas.

1) Efectos tóxicos.

Sobre los canales de sodio de la membrana nerviosa ocurren las manifestaciones tóxicas, éstas inciden sobre órganos con membranas excitables, especialmente el cerebro y el miocardio. La toxicidad sistémica de los anestésicos locales depende de:

1. La posología.
2. Lugar de inyección (las zonas vascularizadas se asocian a una absorción rápida de la inyección endovenosa accidental).
3. Fármaco utilizado.
4. Velocidad de inyección.
5. Adición de la epinefrina.

La adición de epinefrina es más eficaz en la región subcutánea, pero disminuye la concentración máxima de la mayoría de los anestésicos locales entre un 20 y un 50%.

6. Efectos sistémicos.

6.1)Sistema nervioso central.

El cerebro es más sensible que el corazón, por lo que los signos y síntomas se relacionan con la toxicidad del sistema nervioso central. La disfunción miocárdica grave sólo se manifiesta con las concentraciones plasmáticas excesivas.

La toxicidad sobre el sistema nervioso central comprende una serie de signos y síntomas leves y graves:

Fase de excitación:

- Excitación central.
- Desorientación.
- Mareos.
- Nauseas.
- Vómitos.
- Convulsiones.
- Alteraciones visuales.
- Conducta y habla irracionales.
- Fasciculación muscular.
- Acorchamiento de la boca y la lengua.

Fase de depresión

- Arreflexia.

- Insuficiencia respiratoria.
- Inconsciencia.
- Coma.
- Parada respiratoria.
- Muerte.

6.2) <u>Sistema cardiovascular</u>.

La disfunción miocárdica grave sólo se manifiesta con las concentraciones plasmáticas excesivas. La toxicidad cardiovascular comprende el retraso en la conducción del miocardio, la depresión miocárdica y la vasodilatación periférica. En general, sólo aparece cuando se administran dosis entre dos y cuatro veces mayores que las que producen convulsión.

Se puede acompañar de un estado de hipertensión arterial, para continuar en un estado de depresión, donde existe una ligera vasodilatación responsable de la presencia de una profunda hipotensión arterial, cuando sucede se acompaña de la siguiente sintomatología:

- Depresión del miocardio.
- Ionotropismo negativo.
- Disminución de la velocidad de conducción.
- Hipotensión.
- Bradicardia.
- Paro cardíaco.
- Depresión o paro respiratorio.

1.3) <u>Reacciones de hipersensibilidad</u>.

Manifestaciones generales ..

- Crisis asmáticas .
- Reacciones anafilácticas.
- Edema angioneurótico.

<u>Manifestaciones locales</u>.

- Dermatitis por contacto ..

2) Vasoconstrictores.

<u>Tienen como finalidad</u>.

- Aumentar la intensidad analgésica.
- Aumentar la duración del anestésico.
- Disminuir la hemorragia durante el acto quirúrgico.

3) Antioxidantes y antisépticos.

Los anestésicos dentales contienen sustancias que previenen la oxidación del vasoconstrictor (metasulfito de sodio) o para conseguir disolución anestésica.

Metasulfito de sodio.

Pueden causar reacciones de tipo alérgico, en febrero de 1984 la administración de Drogas y Alimentos (EE.UU.) relacionó la muerte de seis personas en la ingestión de alimentos que contenían sulfitos (alergia aguda) esencialmente en personas sensibles; asmáticos.

El metilparabeno tiene carácter antiséptico, su estructura química es similar al PABA, fue prohibida en 1984 por la FDA su utilización en los carpules dentales, debido a que la mayoría de los pacientes que presentaban reacciones alérgicas a los anestésicos derivado del grupo amina, no lo eran al anestésico en sí, sino al metilparabeno.

Prevención de la toxicidad.

a) Administrar siempre la dosis recomendada, inspeccionando cuidadosamente la concentración indicada en la ampolla;

b) Aspirar a través de la aguja antes de inyectar el anestésico local;

c) Realizar una dosis de prueba con epinefrina, cuando sea necesario;

d) Administrar lentamente las soluciones, manteniendo el contacto verbal con el paciente.

E) Cuando un paciente comienza a hablar o a actuar de forma irracional suele indicar la existencia de toxicidad a nivel del sistema nervioso central que, en ocasiones, se puede confundir con histeria.

Tratamiento de la toxicidad.

a) Administración de oxígeno, a través de una mascarilla o gafas nasales y utilizar un ambú si es necesario.

b) Detener las convulsiones si persisten durante más de 15-20 segundos. Para ello, se administrará por vía endovenosa un antiepiléptico como, por ejemplo, diazepam (5-15 mg) o tiobarbital (100-150 mg).

PREREMEDICACIÓN.

El uso de la premedicación ha sido un paso bien reconocido por los anestesistas y que actualmente se emplea con resultados satisfactorios, ya que lo consideramos como parte integrante de la medidas preoperatorias a tomar para una inducción tranquila y con mejores resultados para el paciente. Es importante antes de aplicar cualquier medicamento realizar un interrogatorio cuidadoso sobre el estado general del paciente, la presencia de reacciones de hipersensibilidad, el plan de tratamiento y el tiempo del acto quirúrgico. Después de precisar todos los datos debemos de tener en cuenta que la

premedicación no se realice de forma rutinaria y que la misma se aplique de acuerdo a lo previsto en cada en cada caso.

Objetivos de la medicación preanestésica.

(a) Suprimir la ansiedad.

(b) Sedar y tranquilizar al paciente.

(c) Disminuir el metabolismo.

(d) Suprimir el dolor.

(e) Disminuir los reflejos nerviosos.

En nuestro servicio la premedicación utilizada con más frecuencia para las intervenciones quirúrgicas la describimos a continuación.

Esquema de tratamiento:

1) Administrar la noche anterior y una hora antes a la aplicación del anestésico por vía oral:

- Diazepam 5mg.
- Diazepam 5 mg y Benadrilina 25 mg.
- Meprobamato 400mg.
- Nitrazepam 5 mg.
- Fenobarbital 100 mg.
- Secobarbital 100 mg.
- Pentobarbital 100 mg.

2) Administrar 1 hora antes de la aplicación del anestésico por vía parenteral(I.M):

- Faustán 10mg.
- Fenobarbital 100 mg.

Es recomendable el conocimiento farmacológico para su empleo y su uso se realizará en salones de operaciones.

3) ***Administrar media hora antes de la aplicación del anestésico por vía parenteral (I.M).***

- Prometazina 25 mg y Mederol 50 mg ó 100 mg.
- Benadrilina 20 mg y Mederol 50 mg ó 100 mg .

Es recomendable el conocimiento farmacológico para su empleo y su uso se realizará en salones de operaciones.

Antisepsia.

a) **De las manos.**

Antes del empleo de cualquier técnica anestésica se realiza el lavado de las manos con agua y jabón y cuidadoso cepillado, aplicando posterior al enjuague solución de hibitane al 0,2% o alcohol yodado.

b) **De las mucosas.**

Se aplica en la mucosa solución antiséptica antes de la punción para la aplicación de la anestesia local.

c) **De la piel.**

Lavado con agua y jabón antiséptico en el área operatoria y aplicación de solución antiséptica.

A continuación se describirán las técnicas anestésicas que se corresponden con la anestesia regional.

ANESTESIA REGIONAL.

Significa la interrupción mediante un bloqueo fisicoquímico de los impulsos de la sensibilidad dolorosa en cualquier punto de la vía nerviosa en su curso por nervios periféricos. La anestesia regional entraña la supresión de todos los impulsos nerviosos, incluidos los de la sensibilidad dolorosa, las funciones autónomas, la temperatura, la motilidad, la sensibilidad y el tacto. Son también sinónimos de este concepto las denominaciones anestesia periférica, bloqueo nervioso, bloqueo analgésico y bloqueo de conducción.

TÉCNICAS DE ANESTESIA REGIONAL.

Anestesia superficial o tópica	Anestesia por infiltración	Anestesia troncular
Spray	**Dérmica o subdérmica**	**Para maxilar**
Jalea	**Mucosa o submucosa**	**Para mandíbula**
Pellets	**Subperióstica**	**Plexo cervical**
	Intraósea	
	Intraseptal	

1) **<u>Anestesia superficial</u>** (tópica): Es el bloque de las fibras sensitivas terminales de la mucosa o de la piel por la aplicación de un anestésico local, en forma de pincelada o chorro.
2) **<u>Anestesia por infiltración o infiltrativa:</u>** Es la que se obtiene por la infiltración de un anestésico en la zona quirúrgica. Interrupción de la vía sensitiva mediante la inyección de la solución anestésica. Es la propia de los receptores sensitivos terminales (<<Anestesia terminal>> según Braun). Caben dos posibilidades de infiltración: partiendo de la superficie a la profundidad o, a la inversa, de la profundidad a la

superficie. Esta última la más eficaz, puesto que en la anestesia romboidea de las capas profundas del tejido del área correspondiente a una gran operación, la superficie se vuelve indolora a consecuencia de la anestesia de conducción, lo que permite prescindir de la infiltración. Esta técnica se denomina en la bibliografía estadounidense bloqueo de campo, y en la Alemana según Hackenbruch, anestesia circular.

3) **Anestesia Troncular**: Se denomina anestesia troncular, la que se realiza llevando la solución anestésica en contacto con el tronco o rama nerviosa. La anestesia troncular es considerada como anestesia de tipo perineural.

Anestesia superficial o tópica.

Muchos profesionales en su práctica diaria difieren de esta técnica anestésica, ya que opinan que es poca efectiva para el paciente. La punción anestésica siempre es dolorosa si no se toman las medidas que sugerimos a continuación. En nuestro servicio la anestesia terminal se emplea en el área a anestesiar, en forma de spray, jalea, ungüento o pellets, antes de la punción en el área operatoria, logrando una mayor tranquilidad para el paciente y ausencia de dolor en el momento de la punción.

Anestesia por infiltración o infiltrativa.

- Dérmica o subdérmica.
- Mucosa.
- Submucosa (profunda o supraperiostica).
- Subperióstica.
- Supraperióstica.
- Intraósea.
- Intraseptal.

Anestesia dérmica.

Se depositan lentamente cantidades adecuadas de solución anestésica en las capas de la piel, a nivel del tejido celular subcutáneo o en planos más profundos.

Anestesia mucosa.

La mucosa oral y sus capas inmediatas pueden anestesiarse localmente, depositando sustancias anestésicas, su empleo fundamental es en la retirada de quistes, frenillos, exéresis de tumores orales benignos, drenajes de abscesos, exodoncia de dientes temporales y permanentes, sutura de heridas y otros maniobras odontológicas.

Hay dos tipos de anestesia submucosa: la que se realiza por debajo de la mucosa oral como su nombre lo indica y la profunda o supraperiostica.

Anestesia submucosa.

Se realiza aplicando cantidades de sustancias anestésicas en las zonas adyacentes de la mucosa oral. La solución anestésica en estas condiciones tarda mucho tiempo en ser reabsorbido. Se debe realizar la punción en el fondo del surco para bloquear las terminaciones nerviosas que llegan al ápice dentario, al hueso, al periostio y a la encía.

Anestesia subperiostica.

Consiste en llevar la solución anestésica por debajo del periostio, dura un tiempo relativamente y asegura perfecta anestesia de la pulpa. Se elige el punto de la punción, que estará dado entre el borde de la encía y la línea de los ápices dentarios, se perfora el periostio perpendicular al hueso; el bisel de la aguja dirigido hacia la estructura ósea, una vez perforado el periostio se realizará una inclinación de la jeringuilla carpule de 45º a 90º, logrando el mayor paralelismo a la tabla externa mandibular.

Supraperióstica.

Consiste en llevar la solución anestésica por encima del periostio, dura un tiempo relativo y asegura perfecta anestesia de la pulpa y de la mucosa vestibular. Se elige el punto de la punción, que estará dado entre el borde de la encía y la línea de los ápices dentarios, se realiza la punción de la mucosas y el bisel de la aguja se coloca por encima del periostio inclinado la jeringuilla carpule 45^0, logrado la anestesia de la zona alrededor del sitio puncionado.

Anestesia Intraósea.

Está técnica anestésica no es de uso frecuente, su aplicación se basa en perforar la cortical externa del hueso utilizando una aguja gruesa o perforando la cortical externa con una fresa creando una vía que permita el paso de la aguja hacia el interior del tejido, en nuestro servicio no la empleamos por el riesgo a fracturar la aguja.

Según Durante Avellanal la anestesia intraósea esta indicada:

a) Extracciones dentales donde se dificulta realizar la anestesia regional.

b) En todos los casos de hiperestesia dentinaria, para realizar la preparación de cavidades.

c) Pulpectomía inmediata.

d) Para la inyección con alcohol en el espacio retromolar, en el tratamiento de la neuralgia del nervio dentario inferior.

Anestesia intraseptal.

Se deposita la solución anestésica, entre los dientes, en el tejido óseo esponjoso. La solución entra en contacto con las fibras nerviosas de la zona de penetración en el foramen apical y la membrana periodontal.

Recientemente se introdujo un control computarizado del sistema de liberación de la anestesia local que permite y predice la dosificación de la anestesia profunda pulpar de múltiples piezas dentarias del maxilar con una sola inyección, usando una dosis mínima de anestesia y con anestesia no colateral, sobrepasando estructuras faciales.

El equipo consiste en un sistema microprocessor/drive unit, foot control, and ligtweight plastic disposable hanpiece.

A través de este equipo la anestesia se difunde en el sitio a lo largo del tejido blando, periostio, y poros del hueso maxilar, resultando la anestesia de las fibras nerviosas del diente en el lugar de la punción.

Se depositan de 0,6 ml a 0,9 ml con una duración aproximada de 45 a 90 minutos, la efectividad en el tejido blando es mínima.

Técnicas de anestesia troncular.

Para Maxilar:

- Agujero incisivo o nasopalatina.
- Infraorbitaria o de los nervios dentarios anteriores.
- Tuberosidad o del nervio maxilar superior.
- Palatina mayor o del conducto palatino posterior.

Para mandíbula:

- Alveolar inferior
- Mentoniana

Anestesia del plexo cervical superficial

La aplicación de las diferentes técnicas de anestesia troncular para maxilar y mandíbula se podrán realizar por vía intrabucal o extrabucal.

Anestesia troncular para el maxilar.

- Anestesia del nervio del agujero incisivo o nasopalatino.

Anatomía: El nervio nasopalatino o del agujero incisivo se introduce por agujero nasopalatino a las fosas nasales, alcanza la arteria nasopalatina y llegan al tabique de las fosas nasales, recorren el tabique en toda su extensión y emiten numerosos ramos que penetran en el conducto palatino anterior. Sobre la línea media del paladar y por detrás de los incisivos centrales, se encuentra el orificio del conducto palatino anterior o nasopalatino, formado a su vez por la unión de dos canales palatinos del hueso maxilar superior de cada lado.

En el fondo del conducto aparecen dos orificios, uno anterior y otro posterior, conocidos como orificios de Scarpa, por donde emergen los nervios nasopalatinos izquierdo y derecho.

Inervación: los nervios nasopalatinos o palatinos anteriores, inervan la parte anterior del paladar, hasta la altura del canino. El orificio coincide con la papila palatina, que es muy visible, cuando al paciente se le indica abrir la boca. Al nivel de este conducto se realiza la punción para la anestesia de estos nervios, considerando una anestesia de complemento o de cierre de circuito; por si solo no tiene ninguna función, a no ser pequeñas intervenciones en la región de la papila o quiste del conducto incisivo, nasopalatino o del conducto palatino anterior. Hay autores que sugieren complementar la anestesia del agujero incisivo con la anestesia de la región vestibular. En nuestra opinión la anestesia de la región vestibular no se debe aplicar en todos los casos, ya que con la utilización de esta técnica, se logra la pérdida de sensibilidad de la mucosa de la parte anterior del paladar permitiendo realizar pequeñas intervenciones quirúrgicas, la decisión se tomará en dependencia del tipo de operación emplear.

Posición del paciente: Se traza una línea imaginaria del ala de la nariz al trago formando un ángulo de 45º a 90º con relación al plano del piso, logrando una visión correcta del área a anestesiar.

Posición del cirujano: a la derecha y por delante del paciente.

Técnica: Antisepsia del campo operatorio y punción con aguja corta 27Ga X 1" (0,3 X 25 mm) o ultracorta 30Ga X 3/8" (0.3 x 10 mm) alrededor de la papila incisiva. La aguja debe atravesar el tejido fibromucoso acercándose al agujero incisivo para depositar muy lentamente la solución antiséptica.

sintomatología: Se utiliza como anestesia de cierre de circuito o complemento, por tanto, el paciente transcurre asintomático porque predominan los síntomas de la anestesia principal, por lo que debemos entonces comprobar la anestesia de la mucosa palatina que corresponda al área del nervio.

- Anestesia infraorbitaria:

Anatomía: El nervio infraorbitario o el nervio dentario anterior es un ramo del nervio maxilar. Nace en el maxilar superior en el, conducto infraorbitario, se introduce en el conducto dentario anterior y superior y se distribuye por las raíces de los incisivos y del canino correspondiente, así como también por la mucosa de la parte anterior del meato inferior. Este ramo se anastomosa por detrás con el plexo dentario.

Los nervios dentarios anteriores se separan del nervio maxilar superior, en el conducto infraorbitario que lo aloja, un centímetro por detrás del agujero infraorbitario, descendiendo por delante de la pared anterior del seno maxilar, y se divide en tres ramas que van a inervar las piezas dentaria incisivos y caninos; por su anastomosis con los nervios dentarios medios, puede tomar parte en la inervación de los premolares.

Inervación: después de dar estos nervios dentarios anteriores, el nervio maxilar sigue su recorrido por el conducto infraorbitario y al atravesar el orificio se abre en un ancho penacho terminal, inervando el párpado inferior, el ala de la nariz, labio superior, con sus capas dérmicas, muscular, y mucosa, la cara bucal de la encía y piezas dentarias incisivos, canino y en ocasiones premolares.

Localización del agujero infraorbitario:

Para localizar el agujero infraorbitario empleamos la técnica de Finochietto y Durante Avellanal.

Se traza una línea horizontal que una ambos rebordes orbitarios inferiores. A ésta área se le corta con una vertical que, partiendo de la pupila, coincida con el eje del segundo premolar. Sobre esta línea se encuentran también los agujeros supraorbitario y mentoniano.

El agujero infraorbitario queda a 6 milímetros por debajo del reborde orbitario. El dedo índice de la mano izquierda palpa el borde orbitario e identifica por debajo de él una hendidura, que a la presión puede producir dolor. El conducto que sigue al orificio se dirige de adelante atrás y de adentro afuera. A los 6 milímetros de su desembocadura se inician los conductillos con los nervios destinados a los incisivos y canino. Esta es, pues, la dirección que debe seguir la aguja al pretender llegar hasta estos últimos nervios para anestesiarlos.

Posición del paciente: Estando el paciente sentado se tomarán como líneas de referencias aquella que se extiende desde el ala de la nariz al trago, o la línea oclusal superior, ambas se ubicaran paralelamente al plano del piso.

Posición del cirujano: a la derecha y por delante del paciente.

Vías de acceso: se puede llegar al agujero infraorbitario por dos vías: la intraoral o la extrabucal.

Técnica:

Vía intraoral: El dedo índice de la mano izquierda reconoce los elementos anatómicos. El pulpejo del dedo debe quedar fijo sobre el orificio infraorbitario. Con el dedo pulgar se levanta el labio, dejando al descubierto la región del ápice del canino. Se punciona el fondo del surco vestibular, con aguja 27 Ga x 1, 3/8" (0.4 x 35 mm) o 27 G x 35 mm, diríjase la aguja paralelamente al eje longitudinal del segundo bicúspide, llevando la jeringuilla desde el canino en dirección a la pupila, sin tocar el hueso, hasta llegar al orificio infraorbitario. Cuando el dedo índice perciba la aguja, estamos en el sitio deseado. Se inyectan unas gotas del anestésico para permitir los movimientos posteriores. En este momento se levanta la jeringuilla carpule, buscando la dirección del conducto, y por tacto

se penetra en él solo en una profundidad de milímetros. La solución anestésica se descarga lentamente. Cuando la aguja no penetra en el agujero la solución es inducida aplicando masajes circulares suaves, realizados sobre la piel.

Vía extraoral: Se palpa con el dedo índice de la mano izquierda el borde infraorbitario y se marca este reparo anatómico sobre la piel, con lápiz dermográfico. Se traza la línea imaginaria, pupila - eje del segundo premolar. Se marca esta línea sobre la piel; se calculan 6 milímetros por debajo de la línea horizontal AB, y se procede a la punción de la piel formando un ángulo de 45º con relación al eje longitudinal (Línea CD o EF) hasta llegar al tejido óseo donde se localiza el agujero infraorbitario, penetrando la aguja medio centímetro, descargando la solución anestésica lentamente. Si la aguja no penetrara en el agujero se procede con masajes suaves de forma circular sobre la piel como se describe en la vía intraoral.

Sintomatología: pérdida de la sensibilidad pulpar de los incisivos, canino y en ocasiones los premolares por anastomosis con el nervio dentario medio, mucosa vestibular de la encía correspondiente a la región incisiva - canino, párpado inferior, labio superior correspondiente al área anestesiada y ala de la nariz. La anestesia se obtiene debido a los filetes terminales del maxilar superior, penacho infraorbitario y nervios dentarios anteriores que se incluyen en esta técnica, la anestesia se completa antes de comenzar la extracción con inyección de solución anestésica en el agujero palatino mayor y / o nasopalatino o palatino anterior para la pérdida de la sensibilidad de la mucosa palatina.

- Anestesia del nervio maxilar superior o técnica de la tuberosidad:

Anatomía: Desde su origen, el nervio maxilar superior se dirige hacia delante, atraviesa el agujero redondo mayor y penetra en el trasfondo de la fosa pterigomaxilar. En esta cavidad sigue el nervio una dirección oblicua hacia delante, hacia abajo y hacia fuera; sale así del trasfondo para penetrar en la fosa pterigomaxilar propiamente dicha, y alcanza la extremidad posterior del canal infraorbitario. Cambia entonces el nervio maxilar de dirección por segunda vez y se introduce en el canal infraorbitario, y después en el conducto infraorbitario para desembocar en la fosa canina por el agujero infraorbitario.

Parten del nervio maxilar posterior ramos colaterales denominados dentarios posteriores. Estos ramos en número de dos o tres, se separan del nervio maxilar un poco antes de su entrada en la cavidad orbitaria. Descienden por la tuberosidad del maxilar, se introducen en los conductos dentarios posteriores y forman, anastomosándose por encima de los molares y premolares, un plexo dentario que proporciona los ramos a las raíces de todos los molares y premolares, al hueso maxilar y a la mucosa del seno maxilar.

Inervación: mucosa vestibular de la encía en la región de premolares y molares, y dientes premolares y molares.

Posición del paciente: línea imaginaria que se extiende del ala de la nariz al trago, formando un ángulo de 45º con relación al plano del piso.

Posición del cirujano: por delante y a la derecha del paciente.

Técnica: la anestesia del nervio maxilar superior se puede realizar por la vía extraoral (vía supramalar o supracigomática, vía inframalar o infracigomática y vía infracigomática o transigmoidea) o intraoral. En nuestro servicio la vía utilizada es la intraoral, logrando la anestesia deseada de forma más sencilla y sin riesgo de complicaciones por la complejidad de las estructuras anatómicas a atravesar en las vías extraorales.

Vía intraoral: para llegar al nervio maxilar superior, se sugieren dos caminos:

a) A través de la hendidura pterigomaxilar.

b) A través del conducto palatino posterior.

a) A través de la hendidura pterigomaxilar.

El paciente debe tener su boca entre abierta, para permitir relajar y arrastrar fuertemente la comisura bucal del lado a operarse. Se punciona el fondo del surco vestibular al nivel de la raíz distal del segundo molar con aguja 27 Ga x 1, 3/8" (0.4 x 35 mm) o 27 G x 35 mm, al atravesar la mucosa, se realiza un movimiento ligero hacia arriba de la jeringuilla colocando la aguja en ángulo de 45º con relación al eje longitudinal del molar de referencia, se dirige la aguja hacia arriba, ligeramente atrás y hacia dentro en dirección a la fosa pterigopalatino.

b) **A través del conducto palatino posterior.**

El conducto palatino posterior comunica la cavidad bucal, desde la bóveda palatina, con la fosa pterigomaxilar, donde debemos encontrar el nervio maxilar superior.

Se reconoce la ubicación del conducto palatino al notar una depresión a nivel del ápice palatino del tercer molar por visión directa o palpación, en ausencia del tercer molar, detrás de la cara distal del segundo molar. Se punciona la mucosa insertando la aguja desde el lado opuesto en dirección a la fosa pterigopalatino, donde se deposita la solución anestésica.

La introducción de la aguja en el agujero palatino mayor debe realizarse cuidadosamente para evitar fracturas, no hacer presión a su paso por la estructura anatómica ya que en ocasiones el conducto puede estar obstruido por hueso, o se puede desgarrar el paquete vasculonervioso.

Anestesia palatina mayor o del conducto palatino posterior.

Anatomía: Los nervios palatinos parten del ganglio pterigopalatino uniéndose con los ramos del nervio maxilar, pasan a través del canal pterigopalatino y emergen por los agujeros palatinos mayor y menor inervando la mucosa del paladar y nasal. El agujero palatino se localiza en la depresión formada entre el proceso horizontal del paladar y el proceso alveolar a nivel del tercer molar superior.

Inervación: El nervio palatino mayor emerge a través del agujero palatino mayor e inerva la mucosa del paladar blando y duro y la encía del maxilar. Sus ramos terminales se unen con el nervio nasopalatino. A su paso por el canal pterigopalatino emite sus ramos nasales. Los nervios palatinos menores emergen a través de orificios accesorios en el paladar duro e inervan las porciones posteriores del paladar blando y la úvula.

Posición del paciente: Se traza una línea imaginaria del ala de la nariz al trago, formando un ángulo de 45º con relación al plano del piso, su cabeza inclinada hacia atrás nos da la posibilidad de ver cómodamente la región.

Posición del cirujano: a la derecha y de frente al paciente.

Técnica: antisepsia del campo operatorio, se inserta la aguja desde el lado opuesto, se punciona la mucosa y se inducen muy lentamente pequeñas cantidades de la solución anestésica con una aguja corta 27Ga X 1" (0,3 X 25 mm) o 30G x 21 mm o ultracorta 30Ga X 3/8" (0.3 x 10 mm) cerca del agujero palatino mayor.

sintomatología: se utiliza como anestesia de cierre de circuito o complemento, por tanto, el paciente transcurre asintomático porque predominan los síntomas de la anestesia principal, por lo que debemos entonces comprobar la anestesia de la mucosa palatina que corresponda al área del nervio. Pérdida de la sensibilidad de la región posterior del maxilar superior, sus partes blandas, dientes y seno maxilar, la bóveda palatina, hasta la línea media y posteriormente hasta el paladar blando.

Para mandíbula.

Anestesia del nervio bucal.

Anatomía: El nervio mandibular a su emergencia por el agujero oval se divide en dos troncos nerviosos:

a) Ramas del tronco terminal anterior, el cual emite, el nervio bucal.

c) Ramas del tronco terminal posterior, el cual emite, el nervio lingual y el nervio alveolar inferior.

Nervio bucal: Este nervio se dirige hacia fuera, hacia abajo y un poco hacia delante, pasa entre los dos haces del músculo pterigoideo externo, a los cuales da algunos ramos y se divide, cuando a llegado a la superficie externa del músculo, en dos ramos, uno ascendente y otro descendente.

El ramo descendente o nervio bucal es sensitivo. Desciende por detrás de la tuberosidad del maxilar, aplicado a la cara profunda del tendón del músculo temporal, cerca del borde anterior de este tendón; alcanza la cara externa del músculo buccinador, donde se divide en ramos superficiales y profundos para la piel y la mucosa de las mejillas. Uno de los ramos superficiales del nervio bucal se anastomosa con un ramito del facial.

Los tejidos situados en la parte bucal cercana a los molares inferiores reciben en parte su inervación del nervio bucal, estos tejidos conservan su sensibilidad después de la inyección con la solución anestésica al menos que se le anestesie especialmente.

Inervación: encía de la mucosa vestibular, mucosa del labio inferior hasta la línea media y premolares y molares inferiores.

Posición del paciente: plano oclusal de premolares y molares inferiores en posición horizontal o línea imaginaria que se extiende desde ala de la nariz al trago paralela al piso.

Posición del cirujano: por delante y a la derecha del paciente.

Técnica: se palpa la línea oblicua externa realizando la punción en el centro del triángulo retromolar, un centímetro por encima del plano oclusal de los molares inferiores; la aguja se dirige hacia atrás y ligeramente hacia fuera, introduciendo 1/3 de su diámetro, atraviesa la mucosa el músculo buccinador, la vaina y las fibras de la porción inferior del temporal, hasta tocar el hueso; en este momento se deposita la solución anestésica.

Cuando el paciente refiere dolor al realizar la aprehensión de los dientes , depositamos por punción, en el músculo masetero, solución anestésica, para el bloqueo de las fibras nerviosas terminales en esta región.

Sintomatología: pérdida de la sensibilidad de la mucosa del labio inferior hasta la línea media y encía de la mucosa vestibular en la región de molares y premolares inferiores.

Anestesia del nervio lingual.

Anatomía: El nervio lingual desciende por delante del nervio dentario y describe una curva cóncava hacia delante y hacia dentro.

Primero está comprendido, como el nervio precedente, entre la aponeurosis interpterigoidea y el pterigoideo interno que están por dentro, y el pterigoideo externo y la rama ascendente del maxilar, por fuera. En esta región y un poco por debajo de su origen es donde el nervio lingual recibe la cuerda del tímpano, rama del facial.

Cuando el nervio lingual se desprende del borde anterior del músculo pterigoideo interno, se dobla hacia delante y camina primero bajo la mucosa del surco gingivo - lingual, por encima del borde superior de la glándula submandibular y del ganglio submandibular. Desciende por la cara interna de la glándula, contornea el conducto de Wharton de fuera

a dentro, pasando por debajo de él y sé situa por dentro de la glándula sublingual; se divide en numerosas ramas terminales que inervan la mucosa de la lengua por delante de la V lingual. Uno de los ramos terminales desciende por el músculo hiogloso y se anastomosa con el músculo hipogloso mayor.

El lingual emite, en el curso de su trayecto, algunos ramos destinados a la mucosa del pilar anterior del velo del paladar y de las amígdalas. Otros ramos van a la glándula submandibular y a la sublingual por intermedio de los ganglios simpáticos, submandibular y sublingual, que están situados en el trayecto de los ramos nerviosos destinados a las glándulas correspondientes. Los ramos submandibulares alcanzan la glándula por su borde superior; el nervio de la glándula sublingual se ramifica por la parte posterior y por la cara externa de esta glándula.

Inervación: mucosa de la lengua por delante de la V lingual o en sus dos tercios anteriores, correspondiente al área a anestesiar, suelo de boca, encía de la mucosa vestibular, mucosa del pilar anterior del velo del paladar y de las amígdalas, glándula submandibular y sublingual por intermedio de los ganglios simpáticos.

Posición del paciente: plano oclusal de las piezas dentarias inferiores en posición horizontal o línea imaginaria que se extiende del ala de la nariz al trago paralela al piso.

Posición del cirujano: por delante y a la derecha del paciente.

Técnica: realizada la anestesia del nervio bucal; la aguja se coloca al mismo nivel de las caras oclusales de los dientes molares y premolares, introduciendo 2/3 de su diámetro, penetra en el espacio entre la rama ascendente y el pterigoideo interno y transcurre a lo largo de la cara interna de la rama ascendente del hueso mandibular, por debajo de la mucosa bucal

Sintomatología: pérdida de la sensibilidad en los dos tercios anteriores de la lengua, encía de la mucosa lingual y suelo de boca.

Anestesia del nervio alveolar inferior.

Anatomía: Es el más voluminoso del nervio mandibular. Se dirige hacia abajo, entre la aponeurosis interpterigoidea y el músculo pterigoideo interno, que están por dentro de él, y el músculo pterigoideo externo y la rama ascendente de la mandíbula, que están por fuera. Acompañado por la arteria alveolar inferior, penetra el nervio en el conducto dentario y juntos caminan por el conducto hasta el agujero mentoniano. En este punto, el nervio alveolar inferior ha emitido varias colaterales: a) un ramo anastomótico para el lingual, no-constante; b) el nervio milohiodeo; este ramo se separa del nervio un poco antes de su entrada en el conducto dentario, se dirige hacia abajo y hacia delante por el

canal milohiodeo e inerva al milohiodeo y el vientre anterior del digástrico; c) ramos dentarios para las raíces de los dientes molares y premolares de la mandíbula y la encía.

De las ramas terminales, el nervio mentoniano atraviesa el agujero mentoniano y emite una serie de ramos destinados a la mucosa y la piel del labio inferior y del mentón.

En el estudio de la anatomía del nervio dentario inferior se debe tener en cuenta las variaciones que este presenta según estudios realizados por Granollers Torrens, Bereni Aytés y Gay Escoda.

El nervio alveolar inferior es la rama más voluminosa del tronco posterior del nervio mandibular que, a su vez, es la tercera rama del nervio trigémino. Nace en la fosa infratemporal, 4 ó 5 mm por debajo del agujero oval. Se dirige hacia abajo pasando por delante de la arteria dentaria, entre la aponeurosis interpterigoidea y el músculo pterigoideo interno que son los mediales, y el músculo pterigoideo externo y la rama ascendente del maxilar inferior, que están por fuera. Acompañado por vasos dentarios inferiores, el nervio penetra en el conducto dentario, donde puede presentar diferentes disposiciones. El nervio dentario inferior sigue un recorrido por debajo de los ápices de los molares y premolares hasta llegar al agujero mentoniano, donde se divide en dos ramas terminales, el nervio mentoniano y el nervio incisivo.

Variaciones:

Nervio dentario inferior doble o bífido.

Nortjé y Cols, encontraron que en 0,9% de las radiografías panorámicas (33 individuos de 3.612) presentaban un conducto dentario doble, 20 eran bilaterales y 13 unilaterales.

Relaciones del conducto dentario inferior.

La descripción clásica de Oliver situaba el nervio dentario inferior en posición apical y lingual al tercero y segundo molar, equidistante de las corticales al nivel de las raíces del primer molar y situándose por vestibular de las raíces de los premolares, hasta salir por el agujero mentoniano

- Howe y Poyton y Sicher y Dubrull observaron que el conducto dentario inferior estaba localizado por lingual de las raíces del tercer molar.
- Cogwell y Azaz y Cols, Observaron la ubicación del conducto dentario inferior por vestibular. En algunos casos el tercer molar es atravesado o perforado por el nervio dentario inferior.
- Stella y Tharanon y Gowgiel, en el sector anterior del nervio dentario inferior, opinan que se halla predominando por vestibular al conducto mandibular cerca de la cortical externa.
- Rajchel y Cols, encontraro que la mayor distancia de la cortical vestibular al conducto mandibular está entre la primero y segundo molar. A nivel del segundo molar, el conducto alveolar inferior se empieza a vestibulizar hacia el agujero mentoniano.

El agujero mentoniano.

- Swoope, wang y Cols, Philips y Cols y Shankland, coinciden en que la posición común es debajo del segundo premolar.

- Edwar, Luebke y Cols, Fishel y Cols, Neurer, Grossman, Anderson y Cols, lo sitúan apicalmente entre el primero y segundo premolar.

- Yosué y Cols, estudiaron radiográficamente el agujero mentoniano en ortopantomografías el agujero mentoniano y lo clasificaron en cuatro tipos: continuos, difusos, separados del conducto mandibular y no identificados. El más frecuente era el nervio dentario inferior separado del conducto mandibular, seguido por el difuso, el continuo y el no identificado.

- Las razones de la ausencia del agujero mentoniano podían ser debidas a la superposición de los dientes en dentición mixta, al patrón de trabeculación óseo, o bien, a las finas mandíbulas de los pacientes edéntulos.

El agujero mentoniano accesorio.

Es aquel foramen que se sitúa alrededor apical o proximal al agujero mentoniano por el cual también transcurren fibras nerviosas del nervio mentoniano.

Oliver opina que el agujero mentoniano accesorio se habría formado por la separación de un septum óseo en el agujero anterior o por ser un conducto mandibular de la dentición primaria.

- Sutton o Farman, confirman su extensión mediante un examen radiográfico, histológico y la disección anatómica mandibular.

- Shankland hallo un 6.62% del agujero mentoniano accesorio en 138 mandíbulas estudiadas.

- Grover y Lorton, no encontraron agujeros mentonianos accesorios en 5.000 radiografías panorámicas. Hay otros autores que lo confunden con pequeños canalículos, denominados << accesorios>> Littner, Kaffe, Tanise, Dicapua, Stella y Tharanon.

El conducto incisal.

Fue mencionado por Oliver en 1927, como aquel conducto por el que circula el nervio incisivo.

- Barr y Stephans describen que las fibras nerviosas que inervan a los incisivos forman un plexo por fuewra de la cara externa de la mandíbula después de salir del agujero mentoniano y posteriormente, entran de nuevo perforando dicha cortical. El canino puede ser inervado bien por este plexo que insicivo, o bien por el plexo que inerva a los premolares procedentes del nervio dentario inferior.

- Shankland y Cols, confirmó la existencia del conducto incisal en radiografías convencionales.

Inervación: músculo milohioideo, vientre anterior del digástrico, encía de la mucosa vestibular y lingual y piezas dentarias molares y premolares.

Posición del paciente: plano oclusal de las piezas dentarias inferiores en posición horizontal o línea imaginaria que se extiende del ala de la nariz al trago paralela al piso.

Posición del cirujano: por delante y a la derecha del paciente.

Técnica: realizados de formas continua los pasos para la anestesia del nervio bucal y lingual, se realiza un moviendo suave de la jeringuilla para retroceder a la posición que se comenzó para la anestesia del nervio bucal sin extraer la aguja del interior de la mucosa. La jeringuilla colocada en la arcada del lado contrario sé continuo introduciendo, hasta que la aguja permanezca afuera, 1 cm de su diámetro, con respecto al adaptador.

Sintomatología: pérdida de la sensibilidad de la encía de la mucosa vestibular y lingual y de los dientes premolares y molares.

<u>Cuatro anomalías del nervio mandibular que conlleva a fallos en la anestesia.</u>

El nervio mandibular para el cirujano oral y maxilofacial es de interés por la presencia del nervio alveolar inferior para la anestesia que da su poder sensitivo al diente y algunos tejidos a su alrededor, la língula protege el plexo nervioso que penetra a la mandíbula y en este lugar la anestesia se deposita alrededor del tejido.

El nervio alveolar inferior proporciona anestesia sensorial, principalmente a los molares, la anestesia del lingual (incluye el músculo milohiodeo que tiene dos fibras aferentes y eferentes y esta es una causa del fallo de la anestesia), como adyuvante de la anestesia del área.

Una rama del nervio alveolar inferior continua por la parte interna de la mandíbula para inervar los incisivos.

Anomalías del nervio mandibular.

1) Nervio milohioideo accesorio.
2) Nervio mandibular bífido.
3) Foramen retromolar.
4) Inervación contralateral de los nervios incisivos y dentales anteriores.

1) Nervio milohioideo accesorio.

Origina una rama del nervio alveolar inferior antes de entrar al agujero alveolar inferior, llevando información eferente al músculo milohioideo y parte anterior del músculo digástrico, este nervio también lleva información sensorial a algunos dientes, los estudios son realizados por microdisección de los diámetros de las neuronas que componen el

nervio (hay neuronas motoras y sensoriales). Producto de la inervación aferente un bloque convencional del alveolar inferior puede estar inefectivo en el logro de la anestesia mandibular.

Wilson y colaboradores encontraron una rama del nervio milohioideo a 14,7 mm de la entrada del nervio alveolar inferior en el canal mandibular, esta área puede estar más allá del área de difusión de la anestesia para el nervio alveolar inferior, permitiendo el suministro nervioso accesorio, trasmitiendo las señales de dolor.

Estos autores comprobaron la secuencia de este nervio o de la rama en el foramen en la zona lingual anterior de la mandíbula. De 16 a 17 cadáveres tuvieron esta distinción anatómica, indicando la entrada de las fibras nervio dentro de la mandíbula.

Medeira y colegas hicieron un estudio y encontraron la rama suplementaria del nervio milohioideo.

Los estudios anteriores lo realizaron con un microscopio de disección donde se muestra continuidad del nervio con el diente incisivo y la gingiva o con el propio nervio incisivo. La inervación accesoria por el nervio milohioideo puede existir.

Solución: el bloqueo mandibular alto da permeabilidad al nervio accesorio milohioideo a nivel del espacio pterigomandibular, este puede ser un depósito final óptimo, ya que el espacio pterigomandibular es mayor.

Jastak y colegas tienen una hipótesis con la técnica Gow - Gates, dicen que el nervio milohioideo puede estar anestesiado en el espacio pterigomandibular ya que el nervio tiene la inserción del nervio accesorio mucho más alta que el plexo cervical. El bloque de Gow - Gates, es más confiable que la técnicas standard a un 100% x 100%, otros investigadores han demostrado del 20% al 30% de efectividad, otros tienen índices inferiores en cuanto al índice de ocurrencia.

2) Nervio mandibular bífido.

Es otra variación anatómica que puede ser observada en vista panorámica. Nortje y colaboradores estudiaron 3612 pacientes, 33 de los pacientes tuvieron bifurcación del nervio con canales ipsolaterales duales.

Groven and Lorton realizaron un estudio con 5000 reclutas del ejercito americano, solo 4 tenían radiografías panorámicas que se acercaban a esta anormalidad, la incidencia es menor a 1:10.

Nortje: planteó que con canal bífido mandibular de los 33 pacientes estudiados no hay un patrón de cambios y puede ser la causa de la inefectividad del anestésico. El problema de la bifurcación ocurre antes de que el nervio entre en el foramen mandibular.

El foramen mandibular accesorio se puede ver mediante radiografías.

Solución: la inyección anestésica de la rama nervio alveolar inferior normal posee un estímulo de conducción insuficiente cuando el nervio mandibular es bífido. El bloqueo alto de la rama del nervio alveolar inferior tal como la técnica de Gow - Gates es efectivo en la anestesia del nervio accesorio sobre este punto de la rama.

3) Foramen retromolar.

La aparición del foramen retromolar con o sin la presencia de canales del nervio alveolar inferior bífido, con frecuencia predicen la inervación accesoria a los molares mandibulares.

Esta inervación se cree que surja de la rama del VI par craneal o de las ramas del nervio alveolar inferior.

Carter and Keen reportaron que casi el 40% de las mandíbulas de los seres humanos con foramen retromolar, el nervio alveolar inferior estuvo contiguo con la vía del diente molar del foramen retromolar, señala que ocurre significativamente en la población.

Sawyer y Kiely reportan el foramen retromolar en 7.7% en mandíbulas adultas, estos autores no reportan estadísticas considerables.

Solución: depositar anestesia en la vía de entrada retromolar mandibular, se recomienda pequeña cantidad de anestesia en el tejido del área retromolar, uso del bloqueo de Gow - Gates o pterigoideo, este bloqueo alto puede afectar el nervio alveolar inferior en el espacio pterigoideo antes que ocurra cualquier ramificación.

4) Inervación contralateral de los nervios incisivos y dentales anteriores.

El cuarto fallo es en la parte anterior de la mandíbula en los nervios incisivos y dentales. El nervio incisivo se anastomosa con el nervio incisivo contralateral, creando así una inervación cruzada.

En cuanto a lo anterior hay contradicciones sobre la base embriológica, la fusión es por los arcos faríngeos la primera semana.

El efecto cruzado de la inervación a sido demostrado en animales y humanos.

El método de administración anestésico en estos casos fue standard, el 30% de los pacientes anestesiado no tuvieron adormecimiento completo después de la primera inducción ipsolateral.

Rood atribuye esto a la estimulación continua de dos aspectos:

- Sobrecruzamiento del nervio incisivo alveolar inferior.
- Posibilidad de una estimulación suplementaria de los nervios bucales, faciales ye del plexo cervical, el nervio milohioideo también puede dar estimulación accesoria a esta área, cualquiera que fuera la fuente de inervación, hay problemas obvios para el clínico lograr una adecuada anestesia local en esta región.

Cuando la anestesia local completa del diente anterior no se logra después de un bloqueo mandibular ipsolateral, los pasos deben ser tomados como de sensación de bloque debido a cualquier potencial sobrecruzado y / o de fibras accesorias, una opción del bloqueo, es la anestesia del nervio incisivo contralateral, este procedimiento es una técnica sensitiva porque la inyección debe pasar directamente del foramen mental abierto al bloque del nervio, este foramen es localizado en el área del ápice del segundo premolar, si es posible el cirujano debe consultar radiografías como ayuda para la colocación de la aguja, después que la anestesia local esta depositada en esta área se debe presionar con el dedo para que facilite que la solución penetre en el foramen, logrando un bloqueo contralateral e ipsolateral, pudieras ser una posibilidad para el fallo causad por el nervio sobrecruzado.

Solución:

1) Bloqueo mental y del nervio incisivo.
2) Inyecciones en el ligamento periodontal.
3) Los nervios del nervio mandibular bilateral crean inconvenientes a los pacientes, porque la anestesia mandibular completa, conlleva a dificultades postoperatorias tales como:

- El habla.
- Comer.
- Tomar.
- Control salival.

El depósito de la solución en el periostio es de valor terapéutico bajo porque la tabla cortical vestibular es densa, sin embargo si la inervación surge de las ramas bucales, faciales o del plexo cervical y esas ramas viajan en el tejido suave del área previa para la entrada en el foramen de la mandíbula tal como sugiere Rood, el bloque de infiltración (inyecciones supraperiósticas) pudieran probar un éxito en cuanto a inervación secundaria.

La mandíbula del paciente pediátrico parece ser una carga en la completa densidad del hueso, el cual adquiere en el proceso de maduración y se han visto algunos éxitos con las inyecciones de infiltración mandibulares solas en este tipo de pacientes.

DESCRIPCIÓN DE LA TÉCNICA ANESTÉSICA DE SPIX Y GOW GATE.

Con respecto a las distintas técnicas de bloqueo anestésico que existen para maxilar y mandíbula, puede decirse que la tasa de éxito para el bloqueo del nervio maxilar superior es mayor en comparación con la del inferior; de hecho se dice que el logro de una anestesia clínicamente aceptable en el maxilar superior raramente es un problema,

excepto en casos de anomalías anatómicas o condiciones patológicas. Esto puede explicarse fundamentalmente por la menor densidad del hueso que cubre los ápices de dientes maxilares, y por el relativamente fácil acceso al tronco nervioso. Ello otorga, a un operador bien entrenado, altas tasas de éxito, que bordean el 95% o más.

En el caso de la mandíbula el lograr buena anestesia podría verse como algo menos fácil, puesto que se manejan tasas de éxito cercanas al 80 – 85%, en el caso del bloqueo de la técnica de Spix. Razones que podrían explicar esta disminución de éxito de las técnicas incluyen la mayor densidad de la tabla alveolar vestibular y el acceso más limitado al nervio maxilar inferior, además de las amplias variaciones anatómicas de la zona entre los pacientes.

Aunque una tasa de un 80% de éxito no parece ser particularmente baja, se debe considerar que uno de cada cinco pacientes requieren de una reinyección (Spix) para lograr una anestesia clínicamente adecuada. Así, el hecho de que la tasa de éxito de las técnicas mandibulares sea menor a la de otros bloqueos maxilares podría explicarse por consideraciones anatómicas de la mandíbula, primariamente en lo que tiene que ver con la densidad del hueso.

Además, es importante considerar otros factores, como:

1) Variaciones anatómicas importantes en la altura del foramen mandibular, en el lado lingual de la rama.

2) Mayor profundidad de tejido blando que se requiere penetrar.

Con respecto a la técnica anestésica de Gow Gates, puede decirse que es una técnica transmandibular puesto que otorga anestesia a virtualmente todos los ramos sensoriales del nervio mandibular.

Según evidencias actuales, la Gow Gates podría considerarse como un bloqueo Spix más alto, y se señalan dos efectos benéficos (aparte de los estudiados en el análisis que se desarrolla en este trabajo) de su uso:

a) Son obviados los problemas asociados con las variaciones anatómicas de altura del foramen mandibular.

b) Se logra anestesia adicional de otras ramas del nervio mandibular (como por ejemplo el nervio milohioideo).

Así las cosas, se hace importante considerar un análisis comparativo de ambas técnicas para ver hasta qué punto difieren ambas técnicas en su eficiencia, o para orientar al odontólogo sobre cuál es la técnica que manifiesta más éxito o un efecto anestésico más aceptable desde el punto de vista clínico, si bien es cierto que se sabe que éste debiera manejarse bien en el uso de todas las técnicas de bloqueo conocidas para poder hacer

frente a cualquier paciente que presente características especiales. Para mejorar la comprensión de este análisis, sin embargo, es necesario que previo a revisar cada una de las técnicas anestésicas se efectúe un breve repaso en relación a la anatomía de la anestesia mandibular y sus procedimientos, así como a los fundamentos de las técnicas de bloqueo anestésico de dicho territorio.

El Nervio Maxilar Inferior es conocido como la Tercera rama del nervio Trigémino, que posee una raíz sensitiva y una motora.

Ambas raíces forman un tronco único que emerge en la fosa zigomática a través del agujero oval. Aproximadamente 4 a 5 mm bajo la base del cráneo, en la región interpterigoidea, se divide en sus ramos de distribución. Aquí, la arteria maxilar interna se encuentra en un plano inferior al nervio y desprende dos ramas: la arteria meníngea media y la arteria meníngea menor.

El nervio maxilar inferior posee:

A) Ramos Colaterales:

- Nervio Recurrente meníngeo.
- Nervio Temporal profundo medio.
- Nervio Temporomaseterino.
- Nervio Temporobucal o temporobuccinador.
- Nervio Del pterigoideo interno.
- Nervio Auriculotemporal.

B) Ramos Terminales:

- Nervio Dentario inferior.
- Nervio Lingual.

En relación a la técnica de Gow Gates, adquiere importancia el nervio auriculotemporal, que luego de atravesar el ojal retrocondileo de Juvara, donde se ubica por sobre la arteria maxilar interna, se adosa a la cara interna del cuello del cóndilo. En seguida se curva para pasar por detrás de él y distribuirse en la parótida y en la piel que recubre la región temporal, el cigoma, el pabellón auricular y el tercio posterior de la mejilla. Posee anastomosis con el nervio dentario inferior y el nervio facial.

Con relación a la técnica de Spix, adquiere importancia el espacio pterigomandibular, espacio virtual limitado hacia fuera por la cara interna de la rama, hacia adentro por la cara externa del músculo pterigoideo interno o medial, arriba por el haz inferior del pterigoideo externo o lateral, atrás por la parótida y hacia delante limitado por una delgada lámina del músculo buccinador. Los principales ramos que transcurren en este espacio, son: Nervio Dentario Inferior, Nervio Lingual y Nervio Bucal. Dentro de este espacio la

pared externa tiene particular importancia, ya que en ella esta el sitio blanco del bloqueo anestésico mandibular (orificio superior o interno del conducto dentario inferior). La capacidad de este espacio se estima en 2 ml, aunque por su capacidad expansiva en la técnica Gow Gates se pueden llegar a inyectar 3 ml. Por otra parte la aponeurosis interpterigoidea previene la difusión de la solución anestésica hacia mesial. En su contenido destacan:

A) Nervio dentario inferior.

B) Nervio Milohioideo.

C) Nervio lingual.

D) Nervio bucal.

E) Nervio cuerda del tímpano (a veces).

F) Arteria y vena maxilar interna.

G) Arteria y vena dentaria inferior.

H) Arteria y vena bucal.

I) Prolongación pterigomandibular o pterigoidea de la bola adiposa de Bichat.

J) Ligamento esfenomandibular y aponeurosis interpterigoidea.

K) Músculo temporal.

L) Músculo milohioideo.

M) Tejido conectivo y graso.

Nervio dentario inferior: rama terminal descendente del nervio mandibular. Después de su nacimiento pasa entre ambos músculos pterigoideos, para luego transcurrir entre el pterigoideo interno y la rama mandibular. Suele introducirse al conducto dentario inferior como un tronco único aunque en algunos casos puede dividirse en una raíz anterior y otra posterior.

A nivel del espacio interpterigoideo frente al cuello del cóndilo, el nervio es cruzado hacia atrás por la arteria maxilar interna, y por fuera por las arterias meníngea media y menor. Antes de penetrar al foramen mandibular desprende como colateral al nervio milohioideo; una vez dentro del conducto, emite filetes pulpares y periodontales para molares y premorales, además de filetes óseos para el hueso y periostio. Sus ramas terminales son: nervio Incisivo que inerva dichas piezas y caninos, y el nervio Mentoniano que inerva el labio inferior, piel del mentón, mucosa labial, capa granulosa subyacente y encía vestibular.

Nervio lingual: es un nervio sensitivo y sensorial. Acompaña al nervio dentario inferior ubicándose por delante de él en el espacio interpterigoideo. En su descenso pasa al espacio pterigomandibular.

Alcanza al músculo milohioideo, pasa al compartimiento sublingual y luego a la parte alta del submaxilar, ubicándose sobre la glándula submaxilar. Corre subyacente a la mucosa del piso de la boca y llega hasta la punta de la lengua.

Posee anastomosis con el nervio dentario inferior, con el facial, con el hipogloso mayor y con el milohioideo. Además emite colaterales hacia la mucosa del velo del paladar, región amigdaliana, mucosa y encías linguales y mucosa del piso de boca.

Nervio bucal: Generalmente nace de la bifurcación del nervio temporobucal, pasando entre ambos fascículos del pterigoideo externo se ubica luego en el espacio pterigotemporal, de allí se dirige al espacio pterigomandibular.

A nivel de la cresta temporal, aborda al músculo temporal siguiendo su fascículo de Theile hacia abajo hasta el hiatus cigomatogeniano, cruza el borde anterior de la rama y llega a la región geniana, distribuyéndose en:

- Ramos superficiales o cutáneos que suministran innervación sensitiva a la cara profunda de la piel de la mejilla.
- Ramos profundos o mucosos que perforan el músculo buccinador suministrando innervación sensitiva a la mucosa vestibular y encía entre el tercer molar inferior y el segundo premolar inferior.

A nivel del foramen mandibular el nervio bucal está a un promedio de 13 mm por delante del lingual.

Inervación Accesoria.

Está estrechamente ligada al fracaso del bloqueo anestésico del nervio mandibular. Con mayor frecuencia afecta a los terceros molares e incisivos inferiores.

En relación al tercer molar, se ha descubierto inervación accesoria proveniente del plexo cervical superficial.

Sicher y Bichelmayr describen en algunos casos un ramo nervioso aberrante que se desprende del tronco del nervio dentario inferior, situándose lateral e interno a él, por lo que se hace inaccesible a la anestesia depositada en la vecindad de la língula.

Sutton, por su parte, en una disección pudo distinguir claramente un foramen por distal del tercer molar inferior, el cual contenía un ramo del nervio bucal.

A veces el nervio aurículotemporal puede proporcionar innervación accesoria al hueso que rodea al tercer molar inferior. Penetrando a la mandíbula a través de un pequeño foramen situado a nivel del cuello del cóndilo. A este nivel sólo puede ser bloqueado por la técnica Gow Gates.

En relación a los incisivos inferiores, se encuentra una alta frecuencia de fracasos en la anestesia con el bloqueo mandibular convencional. Ello por lo general se explicaba por la

inervación contralateral proveniente del nervio dentario inferior del lado opuesto. Sin embargo, actualmente se descubre cada vez con mayor frecuencia inervación, en esta zona, de otros nervios, entre ellos el milohioideo. Esto último es reafirmado por Gow Gates.

En relación al facial, nervio motor, actualmente ha surgido controversia respecto a su papel en la posible inervación accesoria de tipo sensitiva.

Ello estaría en contraposición con los conceptos embriológicos, de que es el nervio trigémino, el encargado de la inervación sensitiva de las estructuras derivadas del primer arco branquial.

Sin embargo, algunos investigadores afirman tener evidencia de que este nervio puede intervenir en la inervación accesoria de los dientes posteriores mandibulares.

TÉCNICA DE SPIX PARA EL BLOQUEO DEL NERVIO MAXILAR INFERIOR

El bloqueo mandibular es uno de los más frecuentemente empleados en odontología. Por lo general se ha empleado la técnica de Spix.

1) Nervios bloqueados:

a) Nervio Dentario inferior.

b) Nervio Lingual.

c) Nervio Bucal.

2) Areas anestesiadas:

a) Dientes mandibulares, desde el tercer molar hasta la línea media.

b) Mucoperiostio bucal y membranas mucosas desde el tercer molar hasta la línea media.

c) Dos tercios anteriores de la lengua.

d) Encía lingual y mucosa que recubre el piso de boca.

e) Tejidos blandos y periostio a nivel del flanco lingual del reborde alveolar.

Descripción de la Técnica.

En la ejecución de esta técnica se distinguen dos posibles variedades:

a) Directa: Donde la aguja se dirige en forma directa hacia el sitio blanco del bloqueo, quedando el cuerpo de la jeringa a nivel de canino o premolares contralaterales.

b) Indirecta: Donde la aguja se va profundizando en forma paulatina y el cuerpo de la jeringa se va girando suavemente desde el lado de la inyección hacia la zona del canino o de los premolares del lado opuesto. Cabe mencionar que esta modalidad es la que nosotros utilizamos.

A) Posición correcta del paciente: Sentado o semiacostado, de modo que al abrir la boca, el plano oclusal inferior quede paralelo al piso. Se sugiere que el sillón mantenga una inclinación de 45º con respecto al suelo.

B) Posición correcta del operador:

a) Lado derecho: El operador debe colocarse en una posición anterior y lateral con respecto al paciente (ocho horas del reloj), sentado o de pie de modo que la altura de su codo coincida con la altura de la posición de la boca del paciente.

b) Lado izquierdo: Existen dos posibles ubicaciones; la primera, en que se ubica en la misma posición que para realizar una anestesia del lado derecho, y la segunda, en que el operador se ubica en una posición lateral derecha y ligeramente posterior con respecto al paciente (posición de las 10 horas).

C) Ubicación de los reparos anatómicos:

• Borde anterior de la rama.

• Ligamento Pterigomandibular.

• Plano oclusal inferior; en caso de no existir, se toma como referencia el reborde alveolar inferior.

D) Punto de punción:

En la mucosa ubicada entre el borde anterior de la rama y el ligamento pterigomandibular, más o menos diez milímetros sobre la línea de proyección posterior del plano oclusal posteroinferior. El área de punción debe prepararse y para ello se debe secar la mucosa con algodón o gasa estéril, aplicando luego un anestésico tópico y antiséptico como alcohol yodado.

E) Profundización:

• Una vez puncionada la mucosa, el paciente debe reducir ligeramente su apertura bucal, para disminuir la tensión del músculo pterigoideo interno, haciendo así más fácil la penetración de la aguja en los tejidos.

• El cuerpo de la jeringa se ubica paralelo con respecto a las piezas posteroinferiores de lado correspondiente.

• Se va profundizando en esta dirección y en forma paralela al plano oclusal inferior, hasta aproximadamente 2 a 4 mm, para alcanzar el nervio bucal, cuando cruza el borde anterior de la rama. Se deposita aquí la cuarta parte del contenido del tubo anestésico.

• A continuación, el cuerpo de la jeringa se gira hacia la línea media y se continúa profundizando hasta 1,5 centímetros aproximadamente, donde se deposita otro cuarto de tubo, para el bloqueo del nervio lingual.

• Luego la jeringa se gira suavemente, en dirección de los premolares contralaterales y, en esta posición, se continúa profundizando, hasta lograr contacto óseo aproximadamente entre los 1,5 y 2 centímetros de profundidad.

• Antes de inyectar, se debe realizar la maniobra de aspiración, la cual debe resultar negativa. En caso contrario, se debe retirar suavemente la aguja un par de milímetros y redirigirla, repitiendo nuevamente la maniobra.

• En cuanto al contacto óseo, si éste resulta ser muy prematuro, se debe retirar suavemente la aguja de los tejidos y redireccionar la aguja más lateralmente. Si por el contrario, se profundiza más de veinte milímetros sin lograr contacto óseo, se debe retirar suavemente la aguja y redireccionar el cuerpo de la jeringa en forma más contralateral.

F) Tiempo de latencia:Aproximadamente 7 minutos.

G) Indicaciones:Procedimientos quirúrgicos, restaurativos o conservadores sobre los tejidos duros o blandos mandibulares.

H) Contraindicaciones:

a) Infección o inflamación en el sitio de punción.

b) Pacientes con imposibilidad o limitación severa de la apertura bucal.

I) Ventajas:

a) Una sola inyección es capaz de proveer una amplia área anestesiada.

b) Permite y facilita el trabajo restaurador por cuadrantes.

J) Desventajas:

En caso de trabajos de corta duración y circunscritos a una zona pequeña, el amplia área de anestesia se hace innecesaria y molesta para el paciente.

K) Accidentes operatorios:

Se pueden diferenciar en mediatos e inmediatos según el tiempo de aparición de los signos y síntomas.

Inmediatos:

• Punción dolorosa.

• Aspiración positiva.

• Hematoma.

• Parálisis facial.

Mediatos:

• Trismus.

• Parestesia.

1) Accidentes operatorios INMEDIATOS:

a) Punción Dolorosa: Se debe a una técnica anestésica mal efectuada, en que suele producirse un dolor leve debido a que la aguja lesiona el músculo pterigoideo interno o bien al producirse el contacto del bisel de la aguja con el periostio, ricamente inervado, que reviste la cara interna de la rama mandibular.

b) Aspiración positiva: Se detecta con el test de aspiración. En la técnica de Spix, generalmente se produce en un 10 a 15 %. Si se ha producido punción intravascular y no se ha realizado la aspiración, se corre el riesgo de realizar una inyección intravascular.

Siempre se recomienda la inyección del anestésico lentamente, un milímetro por minuto y como máximo 1.8 milímetros en un minuto.

La inyección intravascular lleva el consecuente riesgo de sobredosis, cuyos signos clínicos se ponen en evidencia cuando los niveles sanguíneos del anestésico superan a los apropiados para el individuo:

- Sobredosis de leve a moderada: Es la que generalmente se puede producir.
- Sus signos son: verborrea, aprehensión, excitabilidad, vértigo, alteraciones visuales y auditivas, sensación de adormecimiento y desorientación, pérdida de consciencia.
- Sobredosis de moderada a alta: Por lo general no alcanza a producirse pues el clínico lo detecta en la etapa anterior y descontinúa la anestesia. Se caracteriza por afectar el tono muscular y el sistema cardiorrespiratorio.

c) Hematoma: Se aprecia clínicamente como el aumento de volumen o abultamiento de los tejidos en relación a la cara interna de la rama. Se produce en forma inmediata y sólo puede ser contrarrestada por compresión digital del área por lo menos durante un minuto.

d) Parálisis facial: Es transitoria y dura el tiempo que permanece el efecto anestésico. Se manifiesta clínicamente, principalmente por un compromiso del párpado inferior, el cual mantiene al ojo cubierto. Sólo se puede tratar de calmar al paciente y esperar a que el efecto anestésico cese.

2) Accidentes operatorios MEDIATOS:

a) Trismus: Consiste en la limitación de la apertura bucal. Se debería al daño producido durante la punción en el músculo pterigoideo interno a nivel de su inserción inferior.

b) Parestesia: Es una alteración a nivel de las terminaciones nerviosas por traumatismo de ellas. Se traduce en sensación desagradable de hormigueo en la zona de distribución del nervio.

TÉCNICA DE GOW GATES PARA ANESTESIA MANDIBULAR.

En 1973, el doctor Jorge Gow-Gates, publicó un boletín que describía una nueva técnica de anestesia mandibular con un sorprendente grado de éxito.

Esta técnica se caracteriza por usar marcas extraorales e intraorales, por requerir sólo una punción y un tubo de anestesia para bloquear los siguientes nervios:

1) Nervios bloqueados:

• Nervio dentario inferior.

• Nervio mentoniano.

• Nervio incisivo.

• Nervio lingual.

• Nervio milohioídeo.

• Nervio aurículotemporal.

• Nervio bucal.

2) Áreas anestesiadas:

• Cuerpo de la mandíbula.

• Porción inferior de la rama mandibular.

• Piezas dentarias inferiores.

• Mucosa hasta la línea media (excepto inervación cruzada anterior en zona incisiva).

• 2/3 anteriores de la lengua.

• Piso de boca.

• Piel de la región cigomática.

• Porción posterior de la mejilla.

• Regiones temporales.

Descripción de la Técnica

1. Aguja recomendada: aguja larga (más de 30 mm).

2. Área de inserción: mucosa sobre la rama mandibular en el punto lateral a la depresión ptérigomandibular y medial al tendón del músculo temporal; paralela a la línea dibujada entre el tragus y comisura labial.

3. Area objetiva: región lateral del cuello del cóndilo para anestesiar el nervio dentario inferior antes de su entrada en el conducto dentario inferior.

4. Orientación del Bisel: no es significativo, ya que la aguja alcanza al nervio dentario inferior en ángulo recto.

5. Procedimiento:

A) Posición correcta del paciente:

Debe sentarse en posición supina que es la recomendada o bien semisupina. En esta posición el paciente extiende el cuello y debe abrir la boca ampliamente, de este modo el cóndilo asume una posición más frontal y está en estrecha relación con el nervio dentario

inferior; la cabeza debe ser inclinada hacia el operador para relacionar el punto de inserción de la aguja con la marca extraoral.

B) Posición correcta del operador:

Lado derecho: el operador puede estar sentado o de pie; la jeringa la toma con la mano derecha, mientras que el pulgar y el índice de la mano izquierda se ubican en la hendidura coronoídea. El operador está ubicado en la posición de las 8 en punto, de cara al paciente.

Lado izquierdo: el operador se ubica en la posición 10 en punto, encarando al paciente.

C) Ubicación de reparos anatómicos :

Intraoral: en un paciente con dentición normal se fija una línea vertical desde la cara distal del segundo molar, la que se intersecta con una línea horizontal ubicada en las cúspides palatinas del mismo molar (ambas líneas proyectadas sobre la mucosa de la rama mandibular). En un paciente desdentado, esto corresponde al área lateral de la depresión ptérigomandibular y medial al tendón del músculo temporal.Extraoral: línea imaginaria que va desde el tragus a la comisura labial.

D) Punto de punción:

En la cara interna de la mejilla el punto de punción corresponde a la intersección de dos planos imaginarios; uno representa la cara distal del segundo molar superior y el otro, el plano oclusal de esta misma pieza, a nivel de su cúspide distopalatina. Si esta pieza está ausente se hace la proyección imaginaria de ella, tomándose entonces como principal referencia la apófisis coronoides, palpando su cara interna. El área de punción debe prepararse y para ello se debe secar la mucosa con algodón o gasa estéril, aplicando luego un anestésico tópico y antiséptico como alcohol yodado.

E) Profundización:

• Se dirige la jeringa hacia el lugar de la inyección desde la comisura bucal del lado opuesto, se distienden los tejidos a puncionar con el pulgar o índice de la mano izquierda, haciendo de esta forma la punción menos traumática y permitiendo visualizar mejor el sitio de punción.

• Se inserta la aguja suavemente en el lugar de punción, luego se alinea la aguja en la marca extraoral.

• Con la jeringa así ubicada sólo basta profundizar la aguja para llegar a contactar nuestra área objetivo (cuello del cóndilo).

• El cuerpo de la jeringa usualmente se ubica sobre los molares o caninos contralaterales, pero puede variar desde los molares a los incisivos dependiendo de la divergencia de la rama.

• La altura de la punción sobre el plano oclusal mandibular es considerablemente mayor y más lateral que en la técnica de Spix.

• La aguja es insertada lentamente hasta contactar hueso. El hueso contactado es el cuello del cóndilo.

• La profundidad promedio de penetración de la aguja es entre 20-25 mm.

• Una vez que se tiene seguridad de haber contactado el cuello del cóndilo, se debe retirar la aguja aproximadamente 1 mm y aspirar, si la aspiración es positiva se debe retirar la aguja, angularla superiormente, reinsertar y reaspirar (la aspiración positiva usualmente ocurre en la arteria maxilar interna, que se ubica inferior al cuello del cóndilo). Si la aspiración es negativa se deposita la solución anestésica lentamente, entre 60 y 90 seg.

• Se debe retirar lentamente la aguja y solicitar al paciente mantener la boca abierta 30 seg. para permitir la difusión de la solución anestésica.

F) Tiempo de latencia:

Aproximadamente 10 minutos.

G) Indicaciones:

• Procedimientos para las piezas dentarias inferiores.

• Procedimientos sobre el mucoperiostio en el lado de inyección.

• Donde la anestesia del tejido lingual se requiera.

• Cuando la técnica anestésica mandibular convencional resulte insuficiente.

H) Contraindicaciones:

• Infección o inflamación aguda en el área de la inyección.

• Pacientes física y mentalmente impedidos.

• Niños muy pequeños.

• Pacientes incapaces de abrir la boca ampliamente (ej: trismus).

I) Ventajas:

• Requiere sólo una inyección.

• Alto índice de éxito.

• Mínimo índice de aspiración.

• Complicaciones inmediatas casi nulas.

• Fácil ubicación de marcas extraorales.

• Anestesia el nervio milohioideo, que ocasionalmente da inervación a los molares.

J) Desventajas:

• Incomodidad del paciente en el lado inferior lingual al colocar la anestesia.

• Mayor tiempo de latencia comparada con la técnica de Spix (demora 10 minutos en lograr el efecto anestésico).

K) Fallas de la anestesia:

• El diámetro mayor del nervio dentario inferior podría requerir mayor volumen de anestesia.

• Dificultades para encontrar el cuello del cóndilo.

L) Accidentes operatorios:

Aunque teóricamente esta técnica posee el mismo tipo de accidentes operatorios inmediatos descritos para la técnica de Spix, en la práctica sólo ha reportado punciones dolorosas y aspiraciones positivas. En el caso del hematoma, no ha habido manifestaciones clínicas que lo pongan en evidencia en aquellos pacientes en que se ha producido aspiración positiva (1.6% aproximadamente). En el caso de los accidentes mediatos, vale decir que en ningún trabajo se ha reportado casos de parálisis facial o parestesia, pero en teoría podrían producirse al igual que en la Spix.

ANÁLISIS COMPARATIVO ENTRE LAS TÉCNICAS ANESTÉSICAS DE SPIX Y GOW-GATES

Con el objetivo de comparar el grado de efectividad y dificultad de las técnicas Gow Gates y Spix para lograr anestesia mandibular, se hizo un estudio experimental con pacientes que fueron sometidos a ambas técnicas. Se trató de comparar además parámetros como profundidad promedio de la aguja, accidentes operatorios producidos por ambas técnicas, tiempo de latencia, secuencia de la anestesia, zonas anestesiadas y profundidad alcanzada por el anestésico inyectado, frecuencia de la necesidad de rebloqueo (además del éxito o fracaso de éstos), entre otros. Además, se vio la efectividad de la técnica de Gow Gates en casos en que la técnica de Spix hubiese fallado reiterativamente.

Este estudio, realizado por la Dra. Silvia Saavedra Pinto (1987), contó con una muestra de pacientes que acudieron a realizarse más de una exodoncia mandibular, ya fuese a un mismo lado de la mandíbula o a ambos, ello con el fin de practicar ambas técnicas anestésicas en un mismo paciente.

No se consideró importante el sexo ni la edad para la selección de la muestra.

En los casos que requerían una exodoncia a cada lado, se le planteó al paciente la posibilidad de practicar ambas exodoncias en la misma oportunidad, aplicando ambas técnicas anestésicas y facilitando en cierto modo el estudio comparativo.

En caso de no acceder a lo propuesto anteriormente, se le practicó una de las dos técnicas en una primera oportunidad y se le citó nuevamente para practicar la segunda técnica.

El postoperatorio inmediato se controló en cada paciente durante la realización de cada técnica, pero el postoperatorio mediato no pudo ser controlado en todos los pacientes, debido a la falta de cooperación de estos. El control mediato se efectuó a la semana siguiente de realizada la técnica, examinando e interrogando al paciente.

Para llevar a cabo el estudio comparativo, se elaboró una ficha clínica que consideraba los siguientes parámetros:

A) Grado de dificultad de la técnica:

Para catalogar si la técnica anestésica era fácil, medianamente difícil o difícil, se tomaron en cuenta los siguientes factores:

• Apertura bucal: Adecuada si es igual o superior a 45 mm, inadecuada si es inferior.

• Palpación clara de la cara interna de la apófisis coronoides y del borde anterior de la rama, en el caso de Gow Gates y Spix respectivamente. (El operador debe decidir si es fácil o difícil lograrla).

• Resistencia a la penetración de la aguja en los tejidos blandos: Se asume que esta resistencia constituye una dificultad para la ejecución de la técnica, por lo que debe consignarse su presencia o ausencia.

• Tope o contacto óseo: Se debe ver si se logra o no con facilidad.

Así, la técnica es fácil si la apertura bucal es adecuada, la palpación de los reparos es fácil, no hay resistencia a la penetración de la aguja en los tejidos blandos y el tope óseo se logra sin inconvenientes. Si uno o dos de los cuatro parámetros eran considerados factores dificultantes, la técnica se catalogó como medianamente difícil. Cuando los factores adversos eran más de dos, se consideró difícil.

En el mencionado estudio, la técnica de Gow Gates presentó menor dificultad para su ejecución que la Spix, pero la diferencia no fue significativa.

Al respecto, Stanley Malamed sugiere que un operador poco experimentado, puede sentirse un poco incómodo durante la administración de la técnica Gow Gates, por estar la aguja en una ubicación más profunda.

Von Martens determinó que en el 66% de los pacientes, la técnica Gow Gates resultó ser fácil y que los casos que se catalogaron como difíciles, se relacionaban con la limitación de la apertura bucal de los pacientes.

En cuanto a la técnica de Spix, los factores que representaron con mayor frecuencia un obstáculo para su realización correcta fueron la dificultad para palpar el borde anterior de la rama en forma clara, sobre todo en aquellos pacientes desdentados parciales con extremo libre que presentan reabsorción ósea en esta zona y la dificultad para lograr un

contacto o tope óseo claro y firme de la aguja en la cara interna de la rama ascendente mandibular.

B) Profundidad de penetración de la aguja en los tejidos:

Para registrarla se usan topes de silicona que son atravesados por la aguja y colocados a un centímetro de la punta; al hacer la punción esta punta se desliza y al retirar la aguja después de lograr contacto óseo, se mide dicho deslizamiento con una regla milimetrada.

En el caso del bloqueo Spix la profundidad de penetración de la aguja en los tejidos, en promedio, fue de 21 mm, en tanto que para la Gow Gates resultó ser de 21,06 mm. En consecuencia, la diferencia entre ambas no resultó significativa.

Stanley Malamed describe para la Spix un rango de profundización de la aguja que fluctúa entre 15 y 22 mm, y un promedio de 25 mm para la Gow Gates. En los apuntes entregados este año por los docentes de cirugía de la Universidad de Chile, en cambio, se describen rangos de profundización de 20 a 22 mm para la técnica de Spix y de 30 a 35 mm para la Gow Gates. Analizando en forma superficial causaría extrañeza el hecho de que la profundización de la aguja lograda en este estudio sea tan similar, y tan distinta a lo esperado por nosotros según lo conocido por clases, pero debemos tener en cuenta el hecho de que en el estudio en el cual se basó este análisis dejó establecidos dos hechos que pueden explicar la similitud de profundización: uno, que los puntos de punción y blanco del bloqueo de ambas técnicas son diferentes, y dos, que al efectuar la técnica de Gow Gates el paciente debe abrir ampliamente la boca, desplazando así el cuello del cóndilo hacia adelante.

C) Accidentes operatorios:

Se vio el tiempo que tardaron en aparecer los signos clínicos de estos accidentes para clasificarlos en mediatos e inmediatos. Así, si aparecieron durante o inmediatamente después de realizada la técnica fueron considerados inmediatos, y lo contrario si podrían aparecer después de 24 horas de realizada la técnica.

I. Accidentes operatorios INMEDIATOS:

a) Punción dolorosa.

b) Aspiración positiva.

c) Hematomas.

d) Parálisis facial.

II. Accidentes operatorios MEDIATOS:

a) Trismus.

b) Parestesia.

En el caso de Gow Gates lo más común fueron punciones dolorosas y aspiraciones positivas, pero con una baja incidencia. En el caso de la técnica de Spix también se presentaron estos accidentes pero con una alta incidencia, además de presentarse algunos en casos hematomas.

En relación a la incidencia de punciones dolorosas se pudo apreciar que en la técnica de Gow Gates fue significativamente mas baja que en la Spix, ello se debería a que en la ejecución de esta técnica es muy poco probable pasar a llevar un músculo. En cambio en la de Spix, si la punción se hace baja o a la inserción mandibular del músculo pterigoideo interno es muy amplia, sería posible lesionar fibras de este músculo, con la consecuente reacción dolorosa.

Por otra parte, en relación a la técnica Gow Gates, la zona del cuello del cóndilo posee abundante tejido laxo y grasa, siendo además pobre en terminaciones nerviosas libres, transmisoras del dolor.

En cuanto a la incidencia de aspiración positiva, esta resultó ser significativamente menor para la Gow Gates que para la Spix, lo cual se podría justificar por el hecho de que la zona de depósito de la anestesia es poco vascularizada en comparación con el sitio de depósito para la Spix.

Además se ha visto una relación entre la presencia de hematomas y el fracaso de la técnica anestésica de Spix.

D) Tiempo de latencia:

Se precisaron:

- Tiempo de Latencia Relativo: Corresponde al tiempo que transcurre entre el comienzo del depósito de la solución anestésica y la aparición del primer signo de anestesia.
- Tiempo de Latencia Absoluto: Corresponde al tiempo que transcurre entre el comienzo del depósito del anestésico y la comprobación de anestesia profunda en la zona donde se actuará quirúrgicamente.

Este estudio concluyó que se requiere un mayor tiempo de latencia para la técnica de Gow Gates que para la Spix. En la primera fluctuaría entre los 3 y 5 minutos, mientras que para la Gow Gates sería entre los 5 y 7 minutos.

Esto de todas formas se contrapone con lo sabido por clases, que indica tiempos de latencia de 7 y 10 minutos para Spix y Gow Gates, respectivamente.

Es importante mencionar que el doctor Gow Gates, afirma que el tiempo de latencia para su técnica varía según la ubicación de la pieza dentaria en la arcada. Por ejemplo, para los molares se estimó en cuatro minutos, pudiendo prolongarse hasta diez o doce minutos si se trata de un incisivo central.

El mayor tiempo de latencia de la técnica Gow Gates se explicaría por la distancia de aproximadamente un centímetro que debe recorrer la solución anestésica desde el sitio de depósito hasta alcanzar el tronco del nervio dentario inferior. Por otra parte, el grueso del tronco nervioso a nivel del cuello del cóndilo, es mayor que a nivel de la espina de Spix, lo cual dificulta la difusión de la solución anestésica hacia las fibras más internas del manojo nervioso.

El hecho de que la Gow Gates presente un tiempo de latencia más prolongado puede considerarse una ventaja respecto a la de Spix.

E) Secuencia de anestesia:

Se elaboró una secuencia de anestesia tipo para cada una de las técnicas, con información obtenida tanto por la interrogación de los pacientes como por la comprobación de las áreas anestesiadas mediante punción o compresión de las mismas.

Se obtuvo una secuencia diferente para cada técnica, existiendo diferencias significativas entre ambas. La diferencia entre ambas secuencias podría explicarse por la teoría de que la disposición de las fibras nerviosas dentro del manojo del nervio dentario inferior, varía a nivel del cuello del cóndilo con respecto a la que hay a nivel de la espina de Spix.

El otro factor que influiría es la relación de vecindad de los demás nervios a bloquear, con respecto a los sitios de depósito de la solución anestésica en ambas técnicas.

Gow Gates y Watson describen que la progresión del efecto anestésico con la técnica de Gow Gates semeja un flujo que va de distal a proximal en la hemiarcada y que existe una estrecha relación entre este fenómeno y el tiempo de latencia para las diferentes piezas de la hemiarcada.

F) Zonas anestesiadas:

Este parámetro se evaluó por medio de la punción o compresión de los tejidos blandos, además de la percusión de las piezas dentarias.

En la técnica de Spix se presentaron áreas de anestesia que no son tradicionales, tales como: la piel del tercio posterior de la mejilla, la piel sobre la región temporal y la piel sobre el cigoma. Ello podría explicarse por una posible anastomosis del nervio dentario inferior con el nervio auriculotemporal, o bien por una técnica Spix muy alta que lograría bloquear el nervio temporomasetérino.

En la técnica Gow Gates, además de las zonas mencionadas anteriormente, se presentó anestesia a nivel del pabellón auricular en algunos pacientes. Esto puede explicarse por el hecho de que el sitio de depósito de la anestesia, vale decir, la cara interna del cuello del cóndilo, se encuentra muy cercano al nervio auriculotemporal, que se encuentra por detrás del cuello del cóndilo. Así, la anestesia puede difundir hacia atrás y bloquearlo.

G) Profundidad de la anestesia:

En base a lo anterior y a lo relatado por el paciente en la instrumentación de la zona en cuestión, la profundidad de la anestesia fue catalogada en tres grados:

Grado A: Anestesia completamente satisfactoria, sin que el paciente relate molestias durante el operatorio.

Grado B: El paciente relata leve molestia, que sin embargo no requiere un nuevo bloqueo de refuerzo.

Grado C: Anestesia inadecuada que requirió un nuevo bloqueo.

Es relevante mencionar que este método de graduación fue ideado por Dobbs y De Vier y ha sido utilizado en varios estudios en relación a anestesia.

En los casos de Grado C se debió bloquear nuevamente, usando un tubo de 1.8 ml con la misma técnica usada en el primer bloqueo.

Cuando este nuevo bloqueo resultó otra vez inadecuado, con persistencia del dolor, se volvió a reforzar, pero esta vez se utilizó la otra técnica en estudio, nuevamente inyectando 1.8 ml de anestesia.

Cuando el primer bloqueo falló, se esperó hasta completar diez minutos de tiempo de latencia. Al efectuar el primer rebloqueo se esperó hasta cinco minutos, antes de proceder al segundo rebloqueo, después del cual también se esperaron hasta un máximo de cinco minutos.

Porcentualmente la técnica Gow Gates presenta mayor efectividad que la Spix, pero estadísticamente esta superioridad no fue significativa.

Los fracasos de la anestesia mandibular con la técnica Spix pueden deberse en general a:

1) Técnica anestésica defectuosa: debido a un depósito de la anestesia muy bajo o muy anterior.

2) Inervación accesoria.

3) Inervación contralateral: por fibras provenientes del nervio dentario inferior del lado opuesto.

Los fracasos de la técnica Gow Gates por lo general están relacionados a la dificultad para realizar correctamente la técnica en aquellos pacientes con limitación de la apertura bucal.

CONCLUSIONES

1) Respecto al análisis comparativo de la efectividad de ambas técnicas, no se obtuvo una diferencia significativa, por lo cual no se puede afirmar que la técnica Gow Gates sea, en este aspecto, superior a la Spix.

2) Se puede concluir que la técnica Gow Gates, en comparación con la Spix, presenta menores niveles de riesgo productivo de accidentes operatorios inmediatos a su ejecución.

3) La técnica Gow Gates, en relación porcentual respecto a la Spix, presenta menor dificultad para su ejecución.

4) La profundidad promedio de penetración de la aguja para ambas técnicas no presenta diferencias significativas.

5) El tiempo de latencia relativo y absoluto de la Gow Gates, es significativamente mayor que para la Spix.

6) La secuencia de anestesia es diferente para ambas técnicas.

7) En relación a las zonas anestesiadas comunes para ambas técnicas, no existen diferencias significativas, excepto a nivel de la piel sobre el tercio posterior de mejilla, piel sobre la región temporal y pabellón auricular, lo que puede tener importancia para aquellos casos en que se requiere instrumentación quirúrgica a nivel de esta zona.

8) La técnica Gow Gates demuestra ser más efectiva cuando la Spix ha fallado en forma reiterativa.

Anestesia del plexo cervical.

Anatomía: en la cirugía de retenciones dentarias complejas, de grandes tumores y quistes mandibulares, en particular la de aquellos que han hecho su expansión hacia la tabla externa y las partes blandas que cubren la mandíbula, cerca del borde inferior y ángulo de la mandíbula, se tiene dificultades con la anestesia troncular del dentario inferior, porque esas regiones (periostio, músculos, piel) están inervadas por ramas del plexo cervical superficial.

Los nervios raquídeos cervicales a su salida del agujero de conjunción dan dos ramas: una anterior y otra posterior; la segunda no es de nuestro interés para el estudio. Las ramas anteriores de los cuatro primeros nervios cervicales (C1, C2, C3 y C4) forman el llamado plexo cervical. De este plexo salen quince ramas, que se subdividen en superficiales y profundas. Consideramos las superficiales. Que son las que forman el plexo cervical superficial, y entre éstas la primera, que constituye la rama cervical transversa. A nivel del borde anterior del músculo esternocleidomastoideo, esta rama se divide en dos grupos: unos, ascendentes o suprahioideos, y otros, descendentes. Los primeros son los que se distribuyen por la piel y músculos de la región en dependencia con nuestra operación.

Inervación: Piel, músculo y periostio de la región mandibular.

Posición del paciente: Línea imaginaria que se extiende del ala de la nariz al trago, paralela al piso o plano oclusal de piezas inferiores horizontal.

Posición del cirujano: por delante del paciente y en posición lateral.

Técnica: La anestesia se realiza por vía extraoral. Los lugares de mejor acceso para abordar las ramas del plexo cervical están a lo largo del borde inferior de mandíbula, desde el ángulo hacia delante, en dirección a la sínfisis mentoniana. Con una aguja 27 Ga x 1" (0,3 x 25 mm) se perfora la piel, tejido celular subcutáneo, músculo cutáneo del cuello y se llega a la tabla ósea, donde se deposita la solución anestésica. Esta maniobra anestésica puede repetirse cada 2 centímetros aproximadamente, siendo la primera a nivel del ángulo mandibular y puede extenderse hacia la región del mentón.

Sintomatología: pérdida de la sensibilidad de la piel de la región mandibular según la extensión del área anestesiada.

Anestesia del nervio mentoniano.

Anatomía: El nervio mentoniano es el ramo terminal del nervio alveolar inferior. Al salir del agujero mentoniano o mental el nervio se divide en varios ramitos que van a terminar en la piel del mentón y del labio inferior; con frecuencia emite uno o dos ramitos finos para la mucosa del labio inferior. El foramen mentoniano se localiza, tomando como referencia los ápices de los premolares, encontrándose por lo general cerca del ápice de una de las raíces, o en la línea horizontal entre ambas raíces de los premolares. Su abertura se dirige hacia arriba y hacia atrás.

Inervación: dientes de la región incisiva, canino y premolares, mucosa del labio inferior, piel del mentón y labio inferior.

Posición del paciente: Línea imaginaria que se extiende del ala de la nariz al trago, la misma debe formar un ángulo de 45º con relación al piso o plano de oclusión de piezas dentarias inferiores en posición horizontal.

Posición del cirujano: por detrás y a la derecha del paciente si es el agujero del cuerpo mandibular derecho y detrás y a la izquierda si es el izquierdo, aunque cuando se realiza la técnica extraoral puede colocarse en posición lateral.

Técnica: la aplicación de soluciones anestésicas empleado la técnica de la anestesia mentoniana se puede realizar por vía intraoral o extraoral.

Vía intraoral: separe la mejilla por la región bucal de los premolares, e introduzca la aguja 27 Ga x 1" (0,3 x 25 mm) en la membrana mucosa en fondo del surco vestibular, algo distalmente con respecto al segundo diente bicúspide y unos 10 mm hacia fuera del lado del lado bucal de la mandíbula. Se mantiene la jeringuilla a un ángulo de uno 45º de dicho plano bucal de la mandíbula, apuntando hacia los ápices de la raíz del segundo premolar.

Introduzca la aguja hasta tocar el hueso, depositando unas diez gotas de solución. Aguárdese unos momentos, explore después con la punta de la aguja sin retirarla del todo, hasta que se sienta que ha penetrado en el foramen, deposite entonces la solución anestésica lentamente. Para anestesiar totalmente los dientes incisivos, deben bloquearse las fibras procedentes del lado opuesto, aplicando una inyección supraperióstica en los ápices de los incisivos del lado opuesto.

Vía extraoral: se toma la línea (CD y / o EF) como referencia, que parte del agujero supraorbitario, agujero infraorbitario y agujero mentoniano, como se describió para técnica de anestesia al nervio infraorbitario. Se traza una línea perpendicular a 10 mm aproximadamente en la parte superior del borde inferior de la mandíbula a la descrita anteriormente y donde se cortan se localiza el agujero mentoniano, se introduce la aguja 27 Ga x 1" (0,3 x 25 mm) o 30 G x 21 mm en sentido horizontal y perpendicular al cuerpo mandibular, cuando tocamos el hueso con la aguja se comienza a localizar el agujero mentoniano, de no poder ubicarlo se deposita la solución anestésica y con masajes suaves circulares se realiza su inducción en la zona correspondiente.

Sintomatología: pérdida de la sensibilidad de los dientes de la región incisiva, canino y premolares, mucosa del labio inferior, piel del mentón y labio inferior.

Anestesia troncular del nervio dentario inferior.

Sitio de abordaje: El nervio dentario inferior penetra en el orificio superior del conducto dentario de la mandíbula, que se ubica, inmediatamente por detrás de la língula. Alrededor de este orificio se deposita la solución anestésica.

Vías de acceso: Para alcanzar el nervio dentario inferior es menester llegar, con la aguja, a las proximidades del orificio del conducto dentario; para lograr este objetivo debemos valernos de reparos anatómicos que permitan una vía fácil y segura para la introducción de la aguja.

Recordemos que el orificio superior del conducto dentario se encuentra ubicado en la cara interna de la rama ascendente de la mandíbula. Tiene una forma triangular a vértice inferior, y su borde anterior en forma de língula se denomina espina de Spix. Este orificio se halla situado a las siguientes distancias aproximadas de los bordes de la rama ascendente: del borde anterior (prolongación de la línea oblicua externa), 18 mm.; del borde posterior, 6 mm; del borde inferior, 22 mm; del borde de la escotadura sigmoidea, 12 mm; y de la línea oblicua interna, 8mm. La proyección del orificio sobre la cara externa de la rama, o dicho con fines quirúrgicos, sobre la cara del paciente, está dada, según Finochietto, por la intersección de dos líneas imaginarias, perpendiculares entre sí: una vertical trazada desde el punto medio de la escotadura sigmoidea hasta el borde del

maxilar, y otra línea que une ambos bordes de la rama, trazada en el punto medio de la línea vertical.

Prolongado hacia atrás el plano oclusal de los molares, el orificio en cuestión está situado un centímetro por encima de él.

La cara interna de la rama ascendente de la mandíbula se dirige hacia delante y adentro de manera que la prolongación de esta cara cortaría el borde anterior del maxilar a nivel del incisivo lateral.

El nervio dentario inferior pasa entre la cara interna del la rama ascendente de la mandíbula y el músculo pterigoideo medial, en el espacio pterigomandibular. El paquete vasculonervioso recorren su trayecto en un tejido celular laxo. Para llegar hasta el desde la cavidad bucal, hay que atravesar la mucosa bucal, el músculo buccinador, el tejido celular laxo, y deslizándose entre el pterigoideo medial y la cara interna de la rama ascendente de la mandíbula, llegar por encima del orificio del conducto dentario.

Anatomía: para la localización del nervio dentario inferior se deben tener encuenta los siguientes reparos anatómicos:

- Borde anterior del músculo masetero.
- Borde anterior de la rama ascendente de la mandíbula (línea oblicua externa, línea oblicua interna, triángulo retromolar)
- Ligamento pterigomaxilar.

Es importante en el momento de aplicar la técnica anestésica, ubicar a través de la palpación con el dedo índice de la mano izquierda, las estructuras anatómicas mencionadas anteriormente.

El borde anterior de la rama ascendente de la mandíbula es oblicuo de arriba abajo y de atrás adelante, representa un canal cuyos dos bordes se separan a medida que descienden, continuándose con las líneas oblicuas externa e interna. Este canal, de forma triangular, constituye el triángulo retromolar.

Con el dedo índice de la mano izquierda se palpan los elementos anatómicos estudiados; el borde anterior del masetero, fácilmente reconocible por ser una franja ancha y depresible, que desaparece haciendo cerrar la boca del paciente y que se pone tensa en la apertura exagerada. Por dentro de este primer raparo, e inmediatamente, el dedo percibe borde óseo que se prolonga de arriba abajo y que se puede seguir hasta las proximidades del primer molar: es la línea oblicua externa, la estructura anatómica llave para las maniobras posteriores. Siguiendo la palpación hacia dentro, el dedo índice se dirige al triángulo retromolar. Por dentro del triángulo se percibe la línea oblicua interna. Al lado de la línea oblicua interna y paralela a ella se observa una bandeleta fibrosa, que

puede ponerse tensa posterior a la apertura bucal y desaparece durante el cierre; el ligamento pterigomandibular, o aponeurosis buccinato faríngea, cuya superficie de inserción en la mandíbula se halla ubicada sobre la línea oblicua interna, por detrás y por dentro del tercer molar inferior. La inserción superior se encuentra en el gancho del ala interna de la apófisis pterigoides. En esta aponeurosis se inserta, sobre su borde anterior, el músculo buccinador, y sobre el posterior, el constrictor superior de la faringe. Individualizada la línea oblicua externa, se busca con el dedo índice su punto más profundo, que esta situado un centímetro por encima de la cara oclusal de los molares inferiores. En este punto el dedo se detiene. El pulpejo está apoyado sobre la línea oblicua externa y el borde de la uña sobre la interna. Seldin aconseja la siguiente maniobra: desde el lugar donde se ha detenido el dedo índice de la mano izquierda, rotar el dedo hasta que el borde radial se ponga en contacto con el ángulo bucooclusal de los molares; la cara dorsal del dedo se dirige hacia la línea media.

La aguja 27 Ga x 13/8" (0.4 x 35 mm) se lleva a la boca y coincida con el punto medio de la uña del dedo índice y la jeringuilla paralela a la arcada dentaria. A este nivel se realiza la punción. Se perfora mucosa, músculo buccinador, se entra en el tejido celular laxo entre la cara interna de la rama ascendente de la mandíbula y la cara anteroexterna del pterigoideo interno. Se avanza lentamente depositando pequeñas cantidades de la solución anestésica los dos primeros tercios de la aguja logrando la anestesia del nervio lingual, que esta por delante y adentro del nervio dentario inferior. En esta posición sin abandonar la posición del dedo izquierdo se dirige la jeringuilla hacia el lado opuesto llegando hacia a la altura de los premolares. Esta maniobra tiene por objeto llagar hasta la cara interna de la rama ascendente de la mandíbula, cuya dirección como hemos visto, es de atrás adelante y de afuera adentro. Se profundiza la aguja teniendo en cuenta que quedará sin introduce una distancia de aproximadamente un centímetro entre la mucosa y el adaptador, en este momento ya estamos en condiciones de comenzar lentamente a depositar la solución anestésica.

Inervación: El nervio dentario inferior o nervio alveolar inferior inerva el hueso mandibular, su periostio y la encía, y los dientes en cada hemiarcada, a excepción de una porción de la encía y periostio que cubre la cara externa de la mandíbula entre el tercer y el primer molar inferior, zona inervada por el nervio bucal, rama de la mandíbula, que en algunos casos requiere de una aplicación de anestésicos independiente.

Posición del paciente: Su cabeza ligeramente inclinada hacia atrás (línea imaginaria que se extiende del ala nasal al trago, paralela al piso). El maxilar inferior, horizontal; la cavidad bucal, a la altura de nuestro hombro derecho.

Posición del cirujano: se coloca a la derecha y delante del paciente.

Vía indirecta: Con el dedo índice de la mano izquierda se palpan los elementos anatómicos estudiados; el borde anterior del masetero, fácilmente reconocible por ser una franja ancha y depresible, que desaparece haciendo cerrar la boca del paciente y que se pone tensa en la apertura exagerada. Por dentro de este primer raparo, e inmediatamente, el dedo percibe borde óseo que se prolonga de arriba abajo y que se puede seguir hasta las proximidades del primer molar: es la línea oblicua externa, la estructura anatómica llave para las maniobras posteriores. Siguiendo la palpación hacia dentro, el dedo índice se dirige al triángulo retromolar. Por dentro del triángulo se percibe la línea oblicua interna. Al lado de la línea oblicua interna y paralela a ella se observa una bandeleta fibrosa, que puede ponerse tensa posterior a la apertura bucal y desaparece durante el cierre; el ligamento pterigomandibular, o aponeurosis buccinato faríngea, cuya superficie de inserción en la mandíbula se halla ubicada sobre la línea oblicua interna, por detrás y por dentro del tercer molar inferior. La inserción superior se encuentra en el gancho del ala interna de la apófisis pterigoides. En esta aponeurosis se inserta, sobre su borde anterior, el músculo buccinador, y sobre el posterior, el constrictor superior de la faringe. Individualizada la línea oblicua externa, se busca con el dedo índice su punto más profundo, que esta situado un centímetro por encima de la cara oclusal de los molares inferiores. En este punto el dedo se detiene. El pulpejo está apoyado sobre la línea oblicua externa y el borde de la uña sobre la interna. Seldin aconseja la siguiente maniobra: desde el lugar donde se ha detenido el dedo índice de la mano izquierda, rotar el dedo hasta que el borde radial se ponga en contacto con el ángulo bucooclusal de los molares; la cara dorsal del dedo se dirige hacia la línea media.

La aguja 27 Ga x 13/8" (0.4 x 35 mm) se lleva a la boca y coincida con el punto medio de la uña del dedo índice y la jeringuilla paralela a la arcada dentaria. A este nivel se realiza la punción. Se perfora mucosa, músculo buccinador, se entra en el tejido celular laxo entre la cara interna de la rama ascendente de la mandíbula y la cara anteroexterna del pterigoideo interno. Se avanza lentamente depositando pequeñas cantidades de la solución anestésica los dos primeros tercios de la aguja logrando la anestesia del nervio lingual, que esta por delante y adentro del nervio dentario inferior. En esta posición sin abandonar la posición del dedo izquierdo se dirige la jeringuilla hacia el lado opuesto llegando hacia a la altura de los premolares. Esta maniobra tiene por objeto llagar hasta la cara interna de la rama ascendente de la mandíbula, cuya dirección como hemos visto, es de atrás adelante y de afuera adentro. Se profundiza la aguja teniendo en cuenta que quedará sin introduce una distancia de aproximadamente un centímetro entre la mucosa y

el adaptador, en este momento ya estamos en condiciones de comenzar lentamente a depositar la solución anestésica.

Vía directa: se parte de la comisura bucal opuesta del nervio a anestesiar, se atraviesa mucosa, músculo buccinador y se entra en el espacio pterigomandibular en dirección al orificio dentario, donde se deposita el líquido anestésico, es necesario tener encuenta la identificación de las estructuras anatómicas y los pasos descritos en la vía de localización indirecta del nervio dentario inferior.

COMPLICACIONES DE LA ANESTESIA.

Las complicaciones de la anestesia local la consideramos como accidentes inmediatos y mediatos:

Accidentes inmediatos.

a) **Dolor:** se produce cuando la aguja pasa por las estructuras anatómicas del área a anestesiar y toca o punciona un nervio, el dolor puede ser variable en intensidad, localización e irradiación, puede persistir horas o algunos días y desaparece con la aplicación de analgésicos por vía oral.

b) Lipotimia o síncope ortostático: el accidente puede ser de tipo neurógeno siendo el miedo la causa desencadenante o puede originarse por el suministro de adrenalina que contiene el carpule de anestesia. Es un accidente frecuente, durante la aplicación del anestésico o unos minutos después el paciente presenta un cuadro clínico clásico: palidez, taquicardia, sudoración fría, nariz afilada, respiración ansiosa y desvanecimiento. De este estado el paciente puede recuperarse rápidamente o entrar en cuadro más serio como, poco común como el Síncope Ortostático. Esta complicación puede producirse durante la administración de cualquier anestésico local, pero es más común cuando se emplean técnicas regionales o troncular. La inyección de un vaso sanguíneo hace más importante la gravedad del cuadro. Debido a que las jeringuillas carpules que usamos en nuestros servicios no tienen la posibilidad de aspiración para detectar si estamos en el interior de un vaso sanguíneo, es que se insiste en la diferentes técnicas anestésicas, depositar la solución muy lentamente.

Aparece con relación a cambios posturales. Se origina por fallo de los mecanismos compensatorios de los barorreceptores aórticos y carotídeos, lo que produce una falta de respuesta simpática con hipotensión grave. Los síntomas clínicos característicos son palidez cutánea, sudoración, hipotonía generalizada, mareo, náuseas y pérdida de conciencia.

Tratamiento: consiste en colocar al paciente en posición de Trendelenburg, mantener la vía aérea libre y administrar oxígeno.

c) Cardiopatía isquémica.

Puede manifestarse clínicamente de varias formas: angina de pecho (estable e inestable), infarto de miocardio, insuficiencia cardíaca crónica, arritmias y bloqueos, y muerte súbita.

La **angina de pecho** es un cuadro producido por isquemia cardíaca que se produce cuando las demandas miocárdicas de oxígeno superan el aporte. Es una manifestación clínica de isquemia miocárdica, cuya causa más frecuente es la arteriopatía coronaria, aunque puede ser debida a otras causas. La angina de pecho se manifiesta como dolor opresivo, casi siempre retroesternal pero puede irradiar o localizarse en mandíbula, garganta, brazo izquierdo o derecho, muñeca o espalda. Suele durar de 1 a 10 minutos y puede ocurrir en reposo, aunque por lo general se precipita con el estrés físico y emocional, lo que implica un aumento de catecolaminas que aumentan el tono vascular coronario, la frecuencia cardíaca y la tensión arterial.

Tratamiento: consiste en la administración de *nitroglicerina*, que es un potente dilatador venoso y arterial, por lo que disminuye la presión arterial y puede producir aumento reflejo de la frecuencia cardíaca. En las crisis agudas se administra 1 mg por vía sublingual (Cafinitrina). La nitroglicerina también está disponible en otras presentaciones como spray, parches transdérmicos (Nitroderm tts) y gel (Solinitrina gel); en estos casos la absorción del fármaco es más lenta, pudiendo tardar unos 30 minutos. También se puede administrar un comprimido masticable de 5 mg de dinitrato de isosorbide (Iso-lacer), que es un nitrato de acción prolongada.

El **infarto agudo de miocardio** se produce cuando una isquemia aguda y prolongada conduce a una lesión celular miocárdica irreversible seguida de necrosis. El síntoma clásico es la aparición de dolor precordial o retroesternal opresivo o urente, de instauración progresiva que puede irradiarse a cuello, espalda o brazos. El dolor es persistente, no se alivia con nitratos y, con frecuencia, se asocia con sudoración, náuseas, debilidad y sensación de muerte inminente.

Tratamiento: lo más importante es organizar rápidamente el traslado del paciente al hospital. Simultáneamente se administrará al paciente nitroglicerina sublingual, oxigenoterapia (oxígeno a bajo flujo 1,5-2 l/m), cloruro mórfico para conseguir analgesia, sedación y disminución de la precarga por venodilatación. La mejor forma de administrar el cloruro mórfico es en forma de bolus intravenosos de 2 a 5 mg hasta un máximo de 10 mg (ampollas de 10 mg con 1 ml, disolver una ampolla en 9 ml de suero fisiológico, se puede comenzar con un bolo i.v lento de 3 ml). Debe administrarse con precaución en pacientes con broncopatía crónica y deberá tenerse preparada la naloxona para revertir la depresión respiratoria que, ocasionalmente, pueden producir los fármacos opiáceos. La

naloxona (Naloxone en ampollas de 0,4 mg) es un opiáceo antagonista puro. La dosis inicial es de 0,4 mg en inyección intravenosa; también se puede administrar por vía subcutánea o intramuscular.

d) **Crisis hipertensiva.**

La crisis hipertensiva se define como una elevación grave de la presión arterial, que arbitrariamente se suele establecer por una presión diastólica superior a los 120 mmHg. Los síntomas que pueden aparecer son cefalea, sudoración, excitación y, ocasionalmente, coma.

Tratamiento: El más empleado es la administración de Nifedipina por vía oral o sublingual. También son útiles el Captopril y la Clonidina.

e) **Shock anafiláctico.**

Es un síndrome clínico caracterizado por una disminución crítica de la perfusión tisular, que da lugar a un desbalance entre el aporte de oxígeno y las necesidades tisulares del mismo, lo que produce alteraciones metabólicas a nivel celular y, por último, la alteración de la función de órganos vitales. En el shock anafiláctico aparecen una serie de manifestaciones a nivel cardiovascular, respiratorio y cutáneo.

A nivel cardiovascular aparece hipotensión, taquicardia, reducción de las resistencias vasculares sistémicas e hipertensión pulmonar.

En relación con el sistema respiratorio se caracteriza por la presencia de: broncoespasmo, edema laríngeo y edema pulmonar agudo, mientras que a nivel cutáneo aparece urticaria y edema.

Tratamiento: es fundamental mantener libre la vía aérea, así como administrar oxígeno y adrenalina. La Adrenalina se suele presentar en forma de ampollas de 1 ml con 1 mg al 1/1000. Se administrarán 0,4 ml por vía subcutánea; en caso de no aparecer mejoría, se podrá repetir hasta un máximo de tres dosis en intervalos de 20 minutos. En casos graves se empleará la vía endovenosa (la misma dosis al 1/10.000), que se puede repetir cada 10 minutos hasta un máximo tres dosis. También hay que administrar corticoides (250 mg de Metilprednisolona en forma de bolus endovenoso), cuyo efecto máximo suele aparecer a las 6 horas de su administración. Su acción fundamental es la de prevenir la aparición de nuevos episodios.

f) **Crisis epiléptica.**

La Organización Mundial de la Salud (OMS) define la epilepsia como una afección crónica de diferentes etiologías, que se caracteriza por la repetición de crisis debidas a una descarga neuronal excesiva asociada, eventualmente, a síntomas clínicos o

paraclínicos. Algunos de estos síntomas son: convulsiones, hipersalivación, trismus, hipertonía, relajación de esfínteres y pérdida de conciencia.

Tratamiento: consiste en mantener la vía aérea libre y colocar una cuña de goma entre los dientes para evitar mordeduras. Los fármacos aconsejables son el Diazepan (Valium, ampollas de 10 mg), cuya dosis máxima recomendada es de 40 mg por vía intramuscular. Si no cede el cuadro se administrará, preferentemente en un centro hospitalario, Difenilhidantoína (Fenitoína) por vía endovenosa.

g) **Coma hipoglucémico.**

Se define como hipoglucemia al síndrome clínico que aparece en aquellas situaciones en las que los niveles de glucemia se sitúan por debajo de 50 mg/dl. Es importante tener presente que, en ocasiones, pueden aparecer síntomas hipoglucémicos con glucemias normales, lo que ocurre cuando la disminución de los niveles de glucemia tiene lugar de forma brusca. Existen dos grupos de síntomas cuya aparición es dependiente de la rapidez de instauración de la hipoglucemia:

a) Debidos a la descarga de adrenalina, como palpitaciones, ansiedad, diaforesis, palidez, temblor y sensación de hambre; y

b) Secundarios al déficit de glucosa en el sistema nervioso central, como cefalea, debilidad, ataxia, alteración del comportamiento (irritabilidad, agresividad) y disminución del nivel de conciencia, desde somnolencia y confusión a coma profundo.

Tratamiento: antes de iniciarse el tratamiento de la hipoglucemia, deberá efectuarse su confirmación analítica (Dextrostix, BM-Test). Si la hipoglucemia es leve se administrarán 15-20 gr de glucosa (por ejemplo; un vaso de zumo de frutas o tres o cuatro terrones de azúcar). En casos de hipoglucemias moderadas o graves, en las que el paciente no puede ingerir alimento por presentar alteraciones de conducta, se administra 1 mg de glucagón por vía subcutánea o intramuscular. Cuando hayamos conseguido una vía venosa periférica se administra suero glucosado al 10% a un ritmo de perfusión de 14 gotas / minuto.

h) **Coma diabético.**

Los síntomas típicos del coma diabético consisten en piel seca, sopor, aliento acetonémico, taquicardia y pupilas mióticas. Ante la sospecha de cetoacidosis diabética, se utilizarán tiras reactivas para determinar glucemia y cuerpos cetónicos en orina. Si los resultados confirman la sospecha clínica (glucemia superior a 250 mg/dl y cetonuria positiva en tres cruces), se realizará de inmediato el traslado del paciente y se aplicará tratamiento.

Tratamiento: se efectuará el traslado rápido del enfermo al hospital, donde se administrará la insulina que requiera el paciente.

i) **Crisis asmática.**

El asma es una enfermedad inflamatoria crónica caracterizada por una respuesta excesiva del árbol traqueobronquial a diversos estímulos que ocasionan una obstrucción de la vía aérea, reversible de forma espontánea o mediante tratamiento. Los síntomas o signos que sugieren un ataque grave de asma son la alteración del nivel de conciencia, dificultad para hablar, cianosis, hipotensión, frecuencia respiratoria superior a 30 rpm y taquicardia.

Tratamiento: consiste en la administración de oxigenoterapia, colocación del paciente en posición de 45º, así como en la administración de broncodilatadores, como Salbutamol (Ventolin) por vía inhaladora, o Terbutalina (Terbasmin) por vía subcutánea. También se administrarán corticoides (80 mg de Metilprednisolona o 100 mg de Hidrocortisona por vía endovenosa)

j) Reacción de hipersensibilidad.

La hipersensibilidad o alergia es extraordinariamente rara en el caso de los anestésicos locales amídicos, mientras que, en ocasiones, puede ocurrir con los ésteres. Algunos pacientes afirman tener hipersensibilidad, informadas por odontólogo por una experiencia desagradable durante su tratamiento. Con frecuencia el paciente se desvaneció o sintió mareado, lo que suele ser catalogado erróneamente de hipersensibilidad. Sin embargo, si el enfermo presenta los signos clásicos de la alergia, es decir, la aparición de un habón y eritema en el lugar de la inyección, pririto, broncoespasmo e hipotensión, se aplicará el tratamiento correspondiente y se procederá al estudio inmunológico.

La evaluación del paciente por un Especialista en Alergología es importante para continuar con la administración de anestésicos.

Tratamiento: Consideramos dos tipos de tratamiento el preventivo o el del accidente.

Tratamiento preventivo:

- Sentar cómodamente al paciente.
- Comprobar si es posible que la aguja no ha entrado en el vaso.
- Inyectar lentamente la solución anestésica, teniendo mayor cuidado en el empleo de técnica regionales o tronculares.
- Será sabio conocer el aparato cardiovascular por el empleo de vasoconstrictores.
- Conocer los antecedentes del paciente a reacciones de hipersensibilidad.

Tratamiento durante el accidente.

- Aflojar las ropas y retirar las prendas.
- Aplicar Trendelemburg o forzar la cabeza entre sus piernas.
- Administrar medicamentos estimulantes.
- Aspirar sustancias aromáticas.

k) Fractura de la aguja.

- Se considera un accidente raro. El cirujano deberá dominar las medidas preventivas que evitan este accidente.
- No usar aguja viejas o de diámetro muy fino.
- Medidas preventivas:
- No usar agujas despuntadas.
- No realizar movimientos bruscos a su paso por las estructuras anatómicas.
- Conocer las estructuras anatómicas a través de las cuales pasará la aguja.
- Localice los puntos de referencia con el dedo índice.
- Apertura bucal necesaria.
- Nunca debe aplicar presión lateral sobre la aguja para cambiarla de dirección.
- No forzar la aguja a su paso por los tejidos.
- No introducir la aguja hasta el final de la misma.
- Usar una correcta iluminación.

Tratamiento:

- Informar al paciente de lo ocurrido.
- Extraer la aguja por los diferentes técnicas descritas siempre que la operación no comprometa estructuras importantes, si esta se observa clínicamente. (Para realizar el tratamiento se remitirá al segundo nivel de atención)
- Reactivación de la vacuna Toxoide tetánico.
- Administración de antimicrobiano si fuera necesario.

l) Hematoma.

La punción de un vaso sanguíneo ocasiona una extravasación de sangre de intensidad variable en la región inyectada. Esta complicación no es muy frecuente, porque los vasos se desplazan y no son puncionados. La complicación ocurre cuando se emplean las técnicas tronculares. El hematoma tardará algunos días en desaparecer si no se infecta.

Tratamiento:

- Antimicrobiano y / o quimioterapia
- Aplicación de bolsas tibias en la región de la piel o buches tibios en la mucosa oral.
- Aspiración con aguja del líquido hemático.

Incisión y drenaje en aquellos hematomas que se infectan y se observa colección de pus.

m) Parálisis facial.

Este accidente ocurre en la anestesia profunda de la región parotídea, anestesia del nervio dentario o alveolar inferior y cuando no se realiza técnicas correctas para la anestesia del nervio maxilar superior (técnica de la tuberosidad), y la técnica de la conductiva

Tratamiento.

- Informar al paciente.
- La parálisis facial es temporal, desaparece una vez que se elimine el efecto anestésico.

n) Isquemia de la piel de la cara.

En algunos pacientes durante la aplicación de diferentes técnicas anestésicas se observa sobre la piel de la cara zonas hipocoloreadas, debido a isquemia sobre la región. Se origina por la presencia del vasoconstrictor contenido en la solución anestésica en la luz del vaso sanguíneo (vasoconstricción).

Tratamiento:

- Aplicación de bolsa tibias

g) **Inyección en órganos vecinos.**

Las fosas nasales, las glándulas salivales y órbitas pueden afectarse durante diferentes técnicas anestésicas que se realicen en las zonas vecinas a las regiones anatómicas mencionadas, estas complicaciones son poco frecuentes.

Tratamiento:

- Se aplicará en correspondencia al signo clínico que se manifieste.

Accidentes inmediatos.

a) **Anestesia o parestesia de la zona anestesiada.**

Si la anestesia se mantiene durante días, semanas o meses es que se produjo una sección o desgarro del nervio durante el acto quirúrgico.

Tratamiento:

- El tiempo transcurrido será el más eficaz, el nervio puede regenerarse lentamente y recuperar su sensibilidad parcial o total.

b) **Infección local.**

Las punciones en la mucosa bucal pueden acompañarse de infecciones debido a la falta de esterilización de la aguja o a la incorrecta antisepsia del área a puncionar, el paciente posteriormente puede referir dolor, abscesos, limitación a la apertura bucal, fiebre y trastornos más serios si la infección se diseminara a otras regiones o espacios aponeuróticos.

Tratamiento:

- Antibiótico terapia y/o quimioterapia.
- Aplicación de calor.
- Reactivar toxoide tetánico.
- Analgésicos. (dolor)
- Antipiréticos. (hipertermia)
- Relajantes musculares. (Limitación a la apertura bucal)

d) Dolor.

Puede mantenerse el dolor o exacerbarse después de la punción, debido al desgarro de un nervio o del periostio durante el paso de la aguja por el tejido, las infiltraciones anestésicas superficiales son dolorosas por compresión de las fibras terminales nerviosas, al introducir la solución anestésica, lo mismo sucede cuando de inyecta un músculo. La lesión de un tronco nervioso origina neuritis persistente.

- Tratamiento del dolor.
- Analgesia.
- Antinflamatorios.
- Aplicación de calor.
- Vitaminoterapia. (complejo B).

REFERENCIAS BIBLIOGRÁFICAS.

1. Archer WH, B.S, M.A, D.D.S. Cirugía bucal. 2da edición. La Habana: Revolucionaria, 1968. t1.
2. Arregui Martinez de Lejarza LM, Vigil MD, Pérez Pascual MC, Cardona Valdes A, Pérez de Cossio JM. Evaluation of the analgesic effectiveness of ketorolac in intravenous regional anesthesia induced by lidocaine. Rev Esp Anestesiol Reanim 1997;44(9):341-4
3. B.S JL, Leibow CH, D.M.D, PH.D. Four common mandibular nerve anomalies that lead Desantis to local anesthesia failures. JADA 1996;127:1081-87
4. Ballvé Ferrer M, Calvo Mateo MA. Accidentes relacionados con la administración de anestésicos locales en odontología. Complicaciones sistémicas. Barcelona: Gráfica Signo S.A.1997
5. Bartoloni A, Savron F, Rigo V, Pasetto A, Spezie C, Ischia A, Perbellini A. Effectiveness of regional anesthesia for loco-regional carotid surgery. Retrospective review of 147 interventions. Minerva Anestesiol 1991;57(3):75-82
6. Berthold Charles W, Schneider A, Dionea Raymond A. Using triazolam to reduce dental anxiety. JADA 1993;124:58-64
7. Bowles WH. Clinical evaluation of buffered local anesthesic. Gen Dent 1995;43(2):182-84.
8. Bruce Scott D. Empleo de la anestesia local o regional. En: Técnicas de Anestesia Regional. 2ª edición; Madrid: Panamericana S.A,1995. pp11-28.
9. Burke FJT. Dentist and patient evaluation of an electronic dental analgesia system. Quint Int 1997; 28(9): 609-13.
10. Castello G, Cacciapuoti A, Stellino MB. A case of tetanus: the problem of differential diagnosis. Minerva Anestesiol 2000;66(1-2):69-72
11. Catterall W, Mackie K. Local Anesthetics. 9na edición; New York: McGraw-Hill, 1996.
12. Costa P, Papurel Begin G, Coaloa M, Villa C, Ravera E, Hellmann F, Di Giovanni M, Bono D. Loco-regional block in ophthalmic surgery: single drug or drug combination with hyaluronidase? Randomized prospective study. Minerva Anestesiol 1999;65(11):775-83
13. Cohen B, Kramer IR. Fundamentos Científicos de Odontología. La Habana: Revolucionaria,1981
14. Departamento de medicina U.H. Cirugía. La Habana: Revolucionaria,1978. t1.

15. Dionea Raymond A, Zinder james, Hargreaves Kenneth. Analgesic efficacy of flurbiprofen in comparison with acetaminophen, acetaminophen plus codeine, and Placebo after impacted third molar removal. J Oral Maxillofac Surg 1994;52:919-24
16. Dionea Raymond A, Phero James C. Management of Pain and Anexiety in Dental Practice. New YorK: Elsevier,1991.
17. Donado M. Cirugía bucal, y patología y técnica. Madrid: Lavel,1990
18. Donado Rodríguez M. Urgencias en odontoestomatología. Madrid: Lavel,1990
19. Fanelli G, Nobili F, Agostoni M, Sansone V, Salaris D, Vergani R. Femoro-sciatic block with an electric nerve stimulator for the loco-regional anesthesia of the knee. Minerva Anestesiol 1991;57(9):514-5
20. Ferrarello S, Caroassai M, Porcheddu A, Novelli GP. Loco-regional and intravenous anesthesia in continuous infusion for endoscopic meniscectomy. Minerva Anestesiol 1990;56(9):943-6
21. Frey R, Hugin W, BengerH, Mayrhofer O. Tratado de anestesiología, reanimación y tratamiento intensivo. 2da ed; Barcelona: Salvat,1976
22. Gonzalez JL, Miralles F. Farmacología en Anestesiología. En: Anestésicos locales. Madrid: Ergon S.A,1995.pp183-196.
23. Imberti R, Ciceri M, Bellinzona G, Pugliese R. The use of hyperventilation in the treatment of plateau waves in two patients with severe traumatic brain injury: contrasting effects on cerebral oxygenation. J Neurosurg Anesthesiol 2000;12(2):124-7
24. Jiménez Murillo L, Montero Pérez FJ**.** Protocolos de actuación en medicina de urgencias. Díaz de Santos. Madrid,1996
25. Kiss F, Szentágothai j, Munkácsi I. Atlas de antomía humana. 11ma ed; Kiadó: Editorial Academia de Ciencias de Hungría,1962.t3
26. Kruger Gustav O. Cirugía Buco Maxilo Facial. 5ta ed; La Habana: Científico-Técnica,1982
27. Lastra Rodríguez J, Piedra Vergara L, Horta Fernández H. Anestesia balanceada en la cirugía maxilofacial del niño. Rev Cubana Estomatol 1993;30(2):75-81.
28. Leardi S, Altilia F, Pietroletti R, Risetti A, Schietroma M, Simi M. DRG and gastrointestinal surgery. Ann Ital Chir 1999; 70(1):45-9
29. Lee JA. Anestesia. La Habana: Científico - Técnica.1981. Maki M. Inspired nitrous oxide concentration and sensory changes in nitrous oxide and oxygen sedation. Dentistry in Japan 1997;33(3):122-27.
30. Marchesi P, Luchini L, Arcidiacono G, Bertolini M, Vannucci N, Carnesecchi P, Cappuccio A. Immunologic changes in general anesthesia; comparison of 3

anesthesiologic methods; loco-regional, inhalation, and total intravenous anesthesia. Minerva Anestesiol 1991;57(9):792-4.

31. Martinotti R, Berlanda P, Zanlungo M, Soldini A. Peripheral anesthesia techniques in surgery of the arm. Minerva Chir 1999;54(11):831-3
32. Messeri A, Andreuccetti T, Calamandrei M, Sarti A, Busoni P. Preparation to loco-regional block. Minerva Anestesiol 199;57(11):1253-5
33. Mirabile L, Messa A, Chiari P, Locatelli B. Loco-regional anesthesia in childhood. A critical review after another 5000 anesthesias at the center of pediatric surgery of the United Hospitals of Bergamo. Minerva Anestesiol 1991;57(10):1066-7
34. Mulroy MF. Chapter 15. Pharmacology and Toxicity of local Anesthetics. En: The American Society of Anesthesiologists. Philadelphia: Lippincot Raven Publishers; 1996.pp193-203.
35. Nizzia P, Lamedica A, Pescatori A, Cocco M. Low-dose propofol in sedation for cataract surgery in loco-regional anesthesia. Minerva Anestesiol 199;57(9):580
36. Öztas N, Ölmez A, Yel B. Clinical evaluation of transcutaneous nerve stimulation for pain control during tooth preparation. Quint Int 1997; 28(9): 603- 8.
37. Pitkin George P. Anestesia conductiva. 1ra ed; Habana: Cultural.1950.
38. Roig Roca MA. Manual de urgencias médicas, diagnóstico y tratamiento. 1ª edición; Barcelona: Gráficas Signo S.A,1996.
39. Rossi S, Longhi L, Balestreri M, Bruzzone P, Magnoni S, Stocchetti N. Cerebral tissue oxygen monitoring: a useful thing. Minerva Anestesiol 1999; 65(5):327-30
40. Rouviére H. Anatomía descriptiva y topográfica. 2da ed; La Habana: Ciencia y Técnica,1968. t1.
41. Rubota A. Preemptive analgesic given by general anesthesia combined with block analgesic inhibits intraoperative stress responses...Dentistry in Japan 1997;33(3):116-21.
42. Rucci FS, Barbagli R, Pippa P, Boccaccini A. The optimal dose of local anaesthetic in the orthogonal two-needle technique. Extent of sensory block after the injection of 20, 30 and 40 mL of anaesthetic solution. Eur J Anaesthesiol 1997;14(3):281-6
43. Sinelnikov RD. Atlas de anatomía humana. 3ra ed; Moscú: Mir. 1986. t3
44. Sinelnikov RD. Atlas de anatomía humana. 3ra ed; Moscú: Mir. 1986. t3
45. Stevens AJ. Preparación para la anestesia. La Habana: Científico - Técnico,1983
46. Stoelting Robert K , Miller Ronald D . Local Anesthetics. En: Basics of Anesthesia. New York: Churchill Livingstone;1994.pp73-82
47. Técnicas de reparación de las heridas faciales. El Hospital 1994;50(2):30-36.

48. Tedeschi D, Strappaveccia F, Nocentini S, Romeo S, Iacobellis A. The role of transdermal anesthesia with EMLA in urologic surgery. Minerva Urol Nefrol 1997;49(2):87-9
49. Vincent J, Collins. Anestesiología. 2da ed; La Habana: Científico – Técnica.1984
50. VJ Yap A. Electronic and local anesthesia: a clinical comparison for operative procedures. Quint Int 1997;28(8):549-53
51. Wylle HC, Caurchill D. Anestesiología. La Habana: Revolucionaria.1983.

GALERÍA DE IMÁGENES.

Aguja carpule

TÉCNICAS DE ANESTESIA.

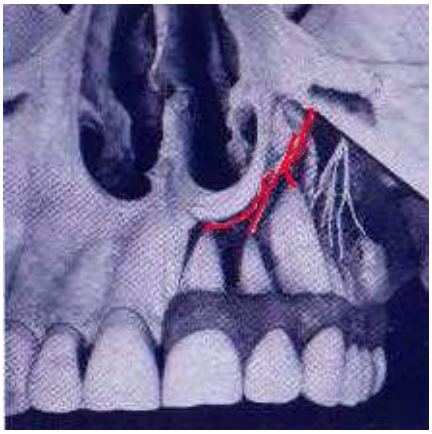

Anatomía del nervio alveolar superior anterior.

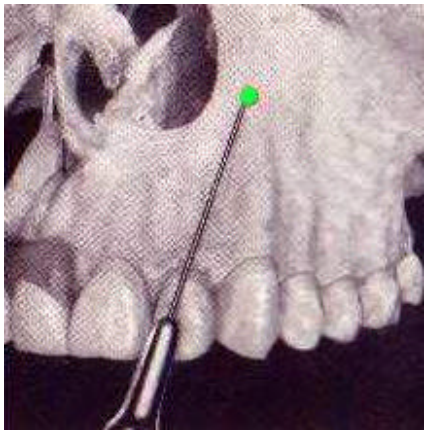

Punción del nervio alveolar superior anterior.

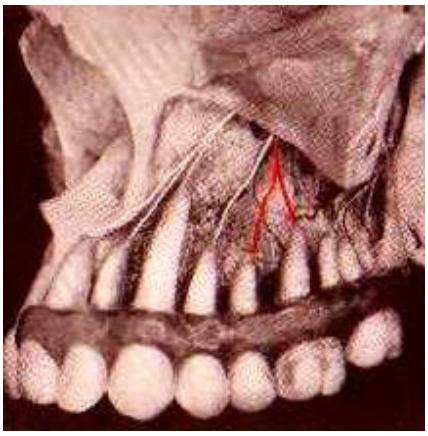

Anatomía del nervio alveolar superior medio.

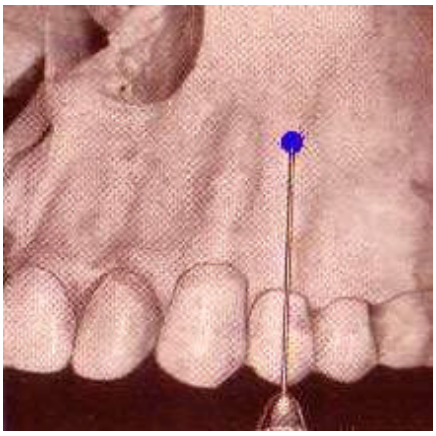

Punción del nervio alveolar superior medio.

.

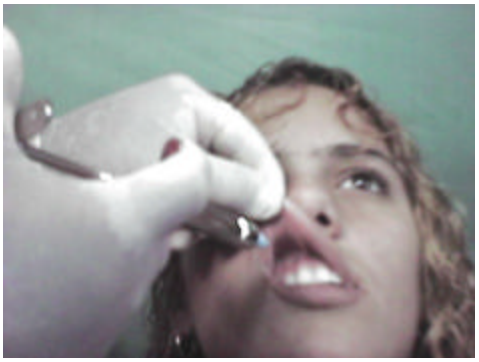

Punción a nivel en el surco vestibular para la anestesia del nervio alveolar superior medio.

Anatomía del nervio alveolar superior posterior

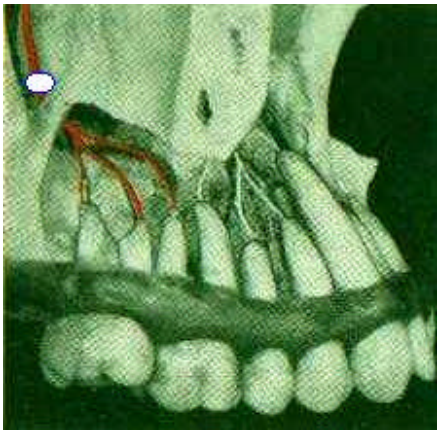

Área de la punción del nervio alveolar superior posterior o técnica de la tuberosidad.

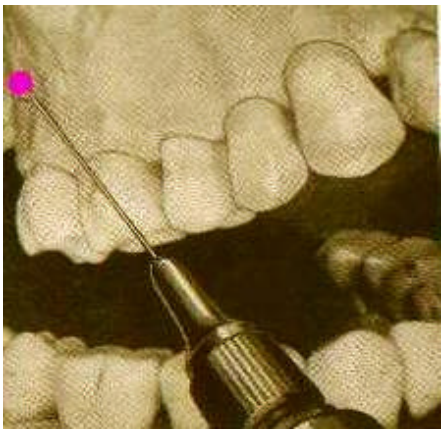

Área de la punción del nervio alveolar superior posterior o técnica de la tuberosidad.

Anestesia del nervio alveolar superior posterior o técnica de la tuberosidad.

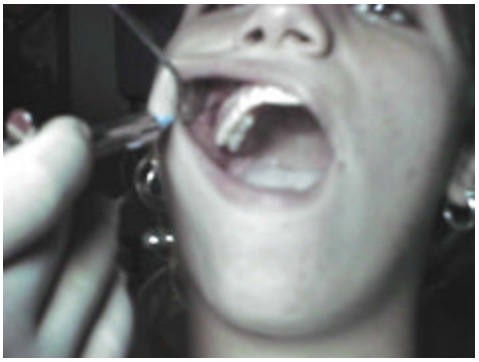

Anestesia del nervio alveolar superior posterior o técnica de la tuberosidad.

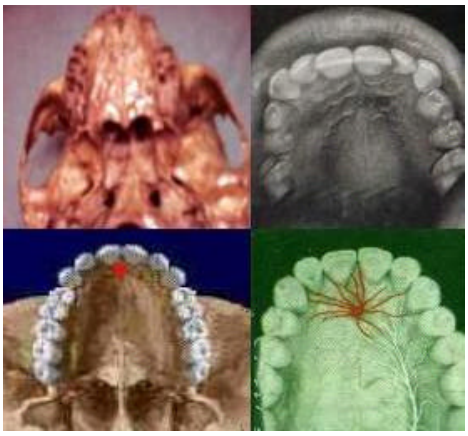

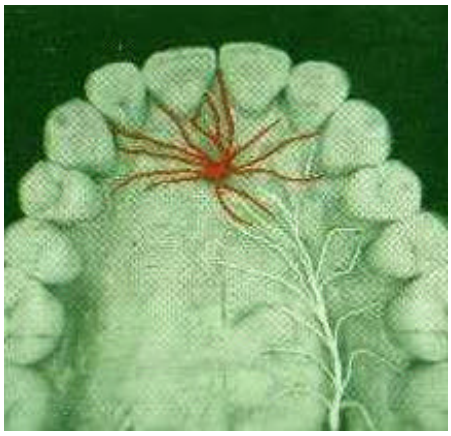

Nervio del agujero incisivo o palatino anterior.

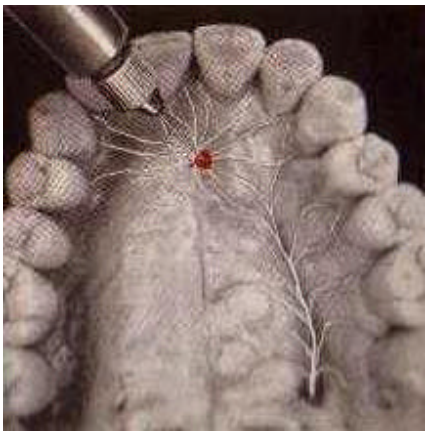

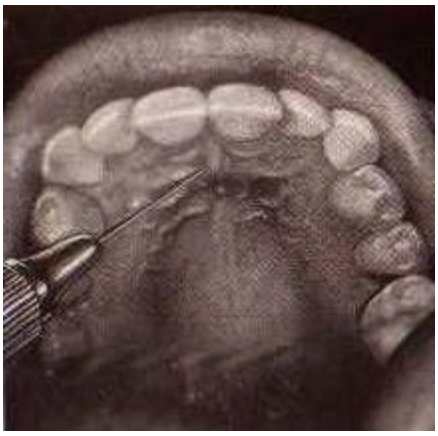

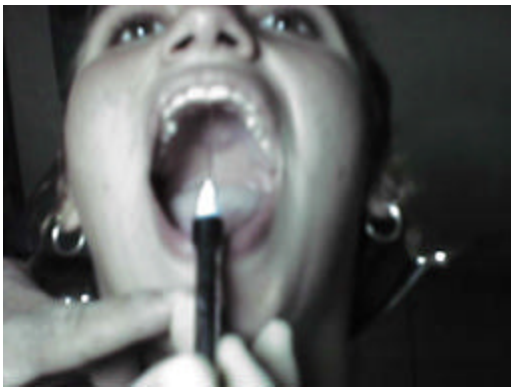

Anestesia del nervio del agujero incisivo o palatino anterior.

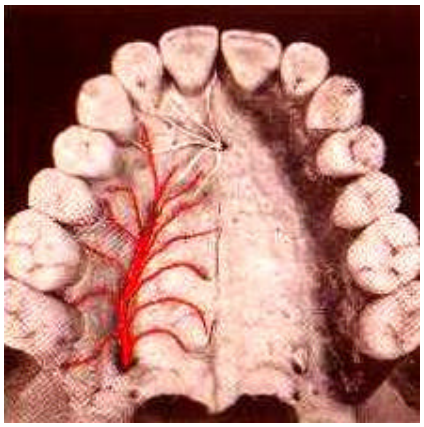

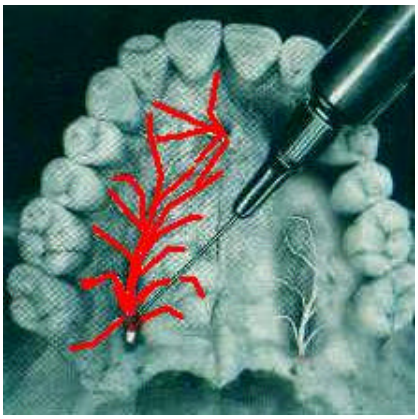

Nervio palatino mayor.

Anestesia del nervio palatino mayor.

Agujero infraorbitario.

Anatomía del agujero infraorbitarios.

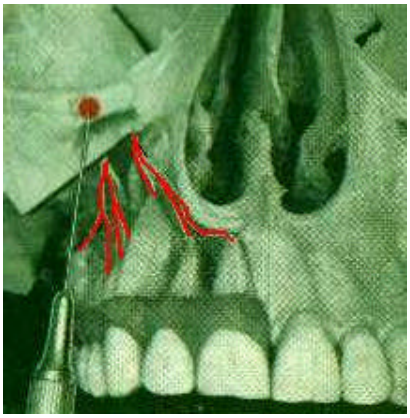

Área de punción del nervio infraorbitario.

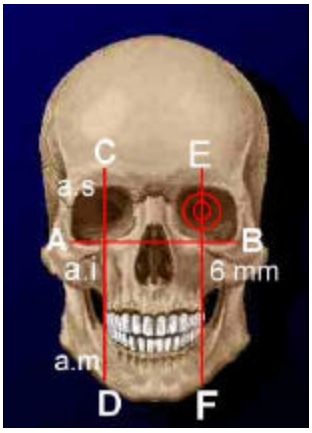

Puntos de referencia para la anestesia del nervio infraorbitario.

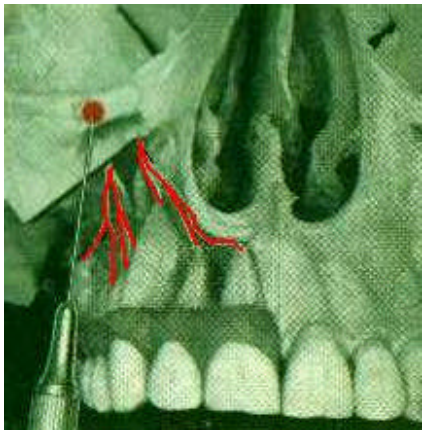

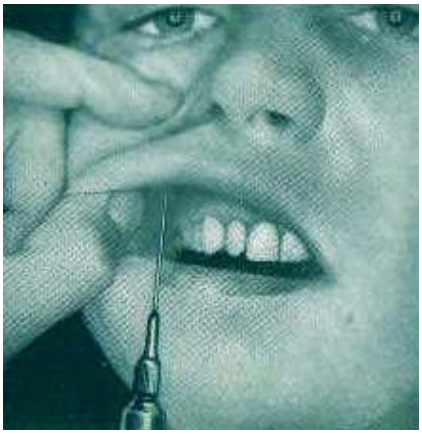

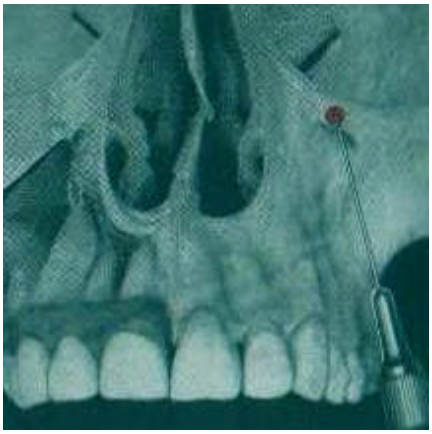

Área de punción del nervio infraorbitario.

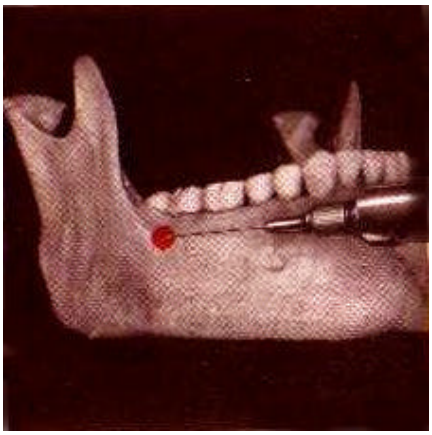

Referencia anatómica para la anestesia del nervio bucal.

anestesia del nervio bucal.

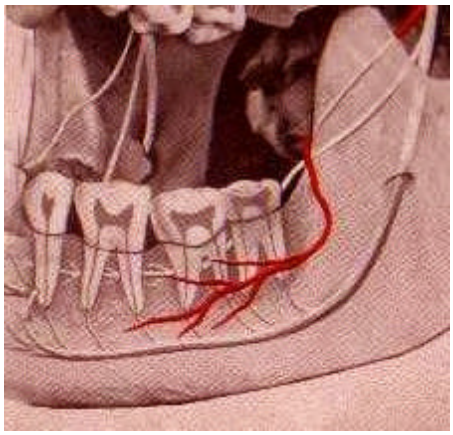

Anatomía del nervio bucal.

Referencia clínica para la punción del nervio bucal.

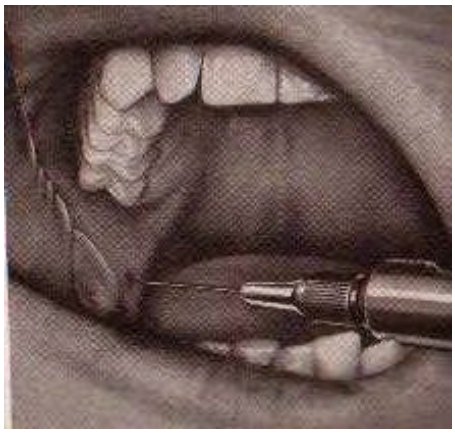

Área de punción para la anestesia del nervio bucal.

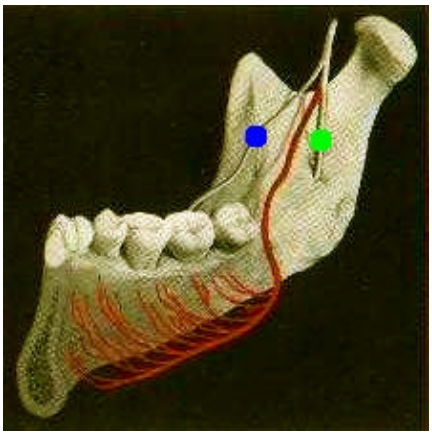

Anatomía del nervio lingual

Ärea de punción para la anestesia del nervio lingual.

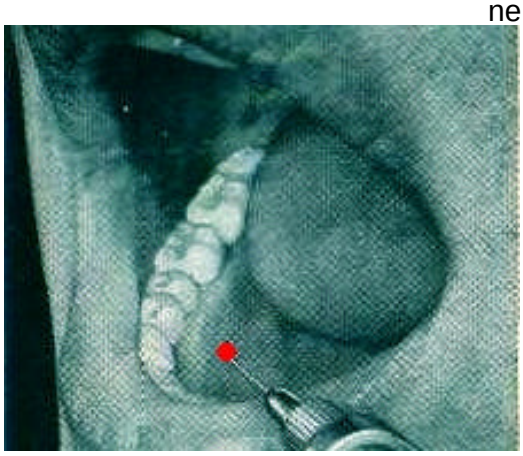

Anestesia del nervio lingual.

Anatomía del nervio alveolas inferior.

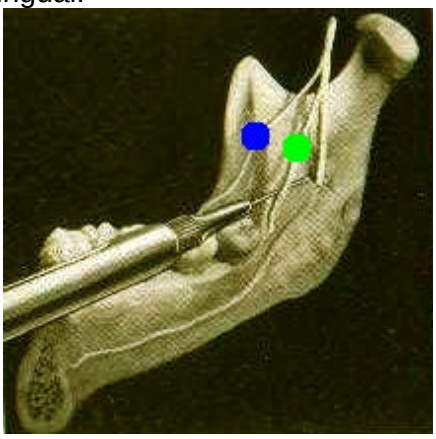

Área de punción para la anestesia del nervio alveolar inferior.

Área de punción para la anestesia del nervio alveolar inferior.

Punción para la anestesia del nervio bucal.

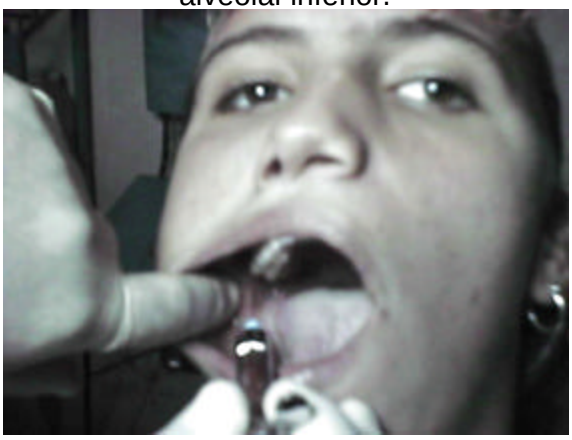

Punción para la anestesia del nervio lingual.

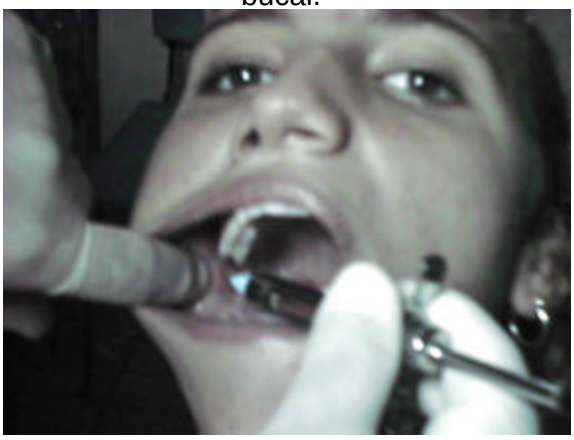

Punción para la anestesia del nervio alveolar inferior.

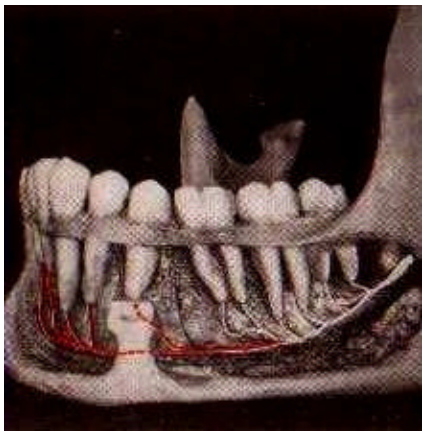

Anatomía del nervio mentoniano.

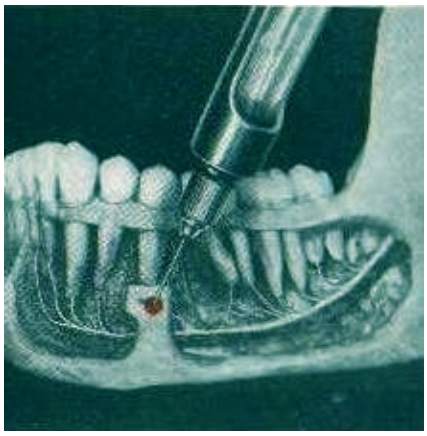

Área de punción para la anestesia del nervio mentonianoo.

Anestesia del nervio mentoniano.

Anestesia del nervio mentoniano intrabucal.

Anesesia del nervio mentonia extrabucal o facial.

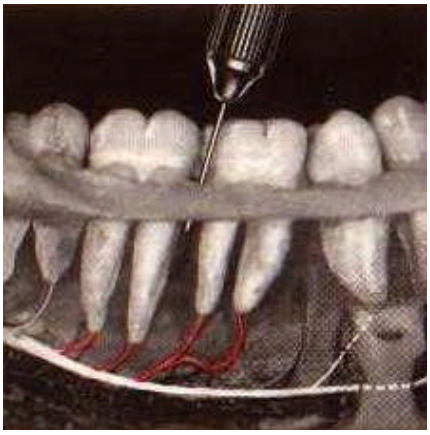

Anatomía opara la técnica anestésica intraosea.

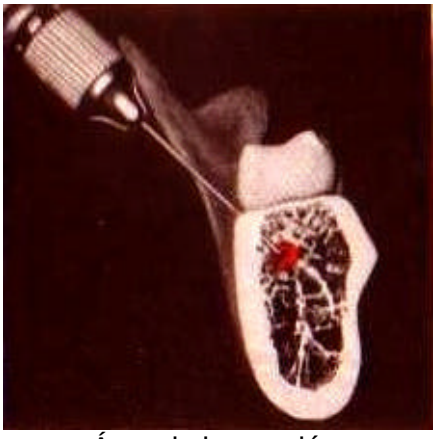

Área de la punción.

Anestesia intraósea.

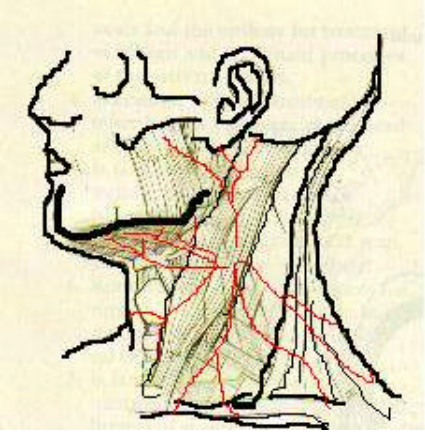

Anatomía para la anestesia del plexo cervical.

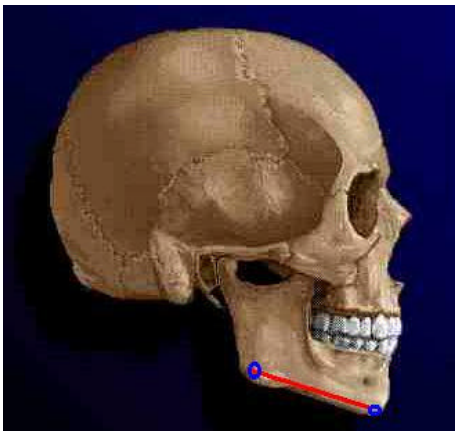

Área de referencia para la anestesia del plexo cervical.